UNIVERSITY OF MICHIGAN
MEDICAL LIBRARY

UNIVERSITY OF MICHIGAN
DEC 15 1952
MEDICAL LIBRARY

610.5
F744

FORTSCHRITTE AUF DEM GEBIETE DER RÖNTGENSTRAHLEN

Organ der Deutschen Röntgen-Gesellschaft und der Röntgenvereinigung in Budapest

BEGRÜNDET VON HEINRICH ALBERS-SCHÖNBERG

Unter Mitwirkung von W. Baensch-Leipzig · H. H. Berg-Hamburg · G. v. Bergmann-Berlin · A. Beutel-Prag · H. Chaoul-Berlin · Th. Deneke-Hamburg · H. Dietlen-Saarbrücken · D. Dyes-Würzburg · G. Forssell-Stockholm · H. Franke-Erlangen · K. Frik-Berlin · C. Guarini-Neapel · F. Haenisch-Hamburg · H. Holfelder-Posen · H. Holthusen-Hamburg · R. Janker-Bonn · K. Kaestle-München · R. Kienböck-Wien · A. Köhler-Wiesbaden · M. v. Laue-Berlin · B. Leggett-London · A. Lorey-Hamburg · K. Ludloff-Frankfurt a. M. · H. Meyer-Bremen · G. E. Pfahler-Philadelphia · E. A. Pohle-Madison · H. R. Schinz-Zürich · Pl. Stumpf-München · B. Walter-Hamburg · G. A. Welts-München · H. Wintz-Erlangen

HERAUSGEGEBEN VON RUDOLF GRASHEY-KÖLN

GEORG THIEME · VERLAG · LEIPZIG

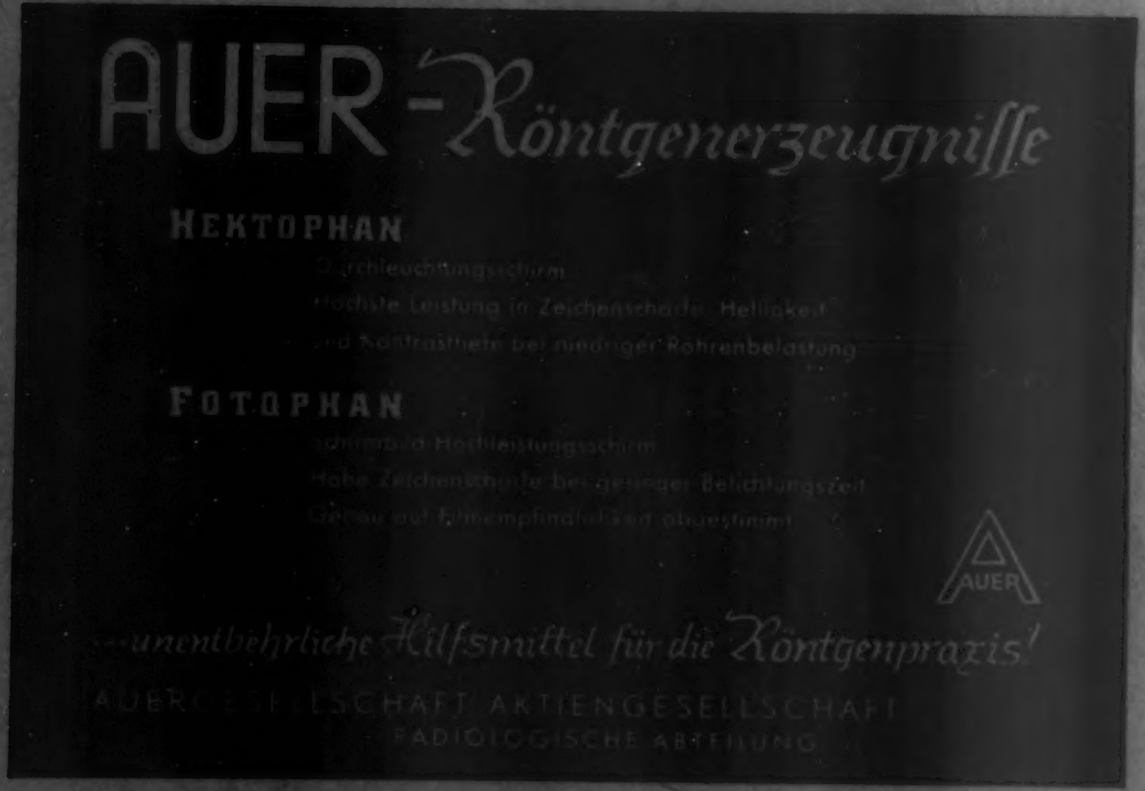

BAND 68 DEZEMBER 1943 HEFT 6

Die „Fortschritte auf dem Gebiete der Röntgenstrahlen" erscheinen monatlich einmal im Verlag Georg Thieme in Leipzig, Karl-Tauchnitz-Straße 3, in Bänden zu je 6 Heften. Preis jedes Heftes im Abonnement 12 RM zuzügl. Postgebühren. Durch die Post bezogen vierteljährl. 36,45 RM einschl. Postgebühren / Erfüllungsort für alle Lieferungen des Verlages und für Zahlungen an den Verlag ist Leipzig / Die „Fortschritte" werden den Beziehern bis zur Abbestellung geliefert; sie muß spätestens 1 Monat vor Beginn eines neuen Halbjahrs beim Verlag eingehen.

Inhalt:

1. **Penzio, M.,** Die Röntgenschirmphotographie in der Röntgendiagnostik der Krankenkassenmitglieder ..... Seite 261
2. **Dahm, M., und Müller-Kemler, F.,** Beiträge zum Röntgenbild der Vena azygos. (Mit 17 Abb.) . „ 268
3. **Stumpf, P.,** Rückblick zur Kymographie des Herzens. (Mit 1 Abb.) ..... „ 283
4. **Braunbehrens, H. v.,** Das Neurinom des Magens. (Mit 3 Abb.) ..... „ 291

Vereins- und Tagungsberichte
Röntgenverein ungarischer Ärzte. Sitzung am 27. I., 8. II., 24. II., 31. III., 28. IV. und 26. V. 1943 ..... „ 301

Mitteilungen ..... „ 306

Patent-Übersicht ..... „ 307

Buchbesprechungen: Alexander, H.: Differentialdiagnostische Bilder zur Lungentuberkulose. Hasché, E.: Strahlenschutz- und Dosierungstafeln zum Gebrauch bei der Arbeit mit radioaktiven Stoffen. Tuberkulose-Lexikon für Ärzte und Behörden ..... „ 308

Namenverzeichnis ..... „ 309

Sachverzeichnis ..... „ 310

Titel und Inhalt zu Band 68 ..... „ I—IV

Handschriften und zum Druck bestimmte Abbildungen sind an den Schriftwalter, Prof. Dr. R. Grashey, Köln a. Rh., Bürgerhospital, zu richten.

Druckschriften können auch durch den Verlag Georg Thieme in Leipzig übermittelt werden.

Der Verleger behält sich das ausschließliche Recht der Vervielfältigung und Verbreitung der in dieser Zeitschrift zum Abdruck gelangenden Beiträge sowie ihre Verwendung für fremdsprachige Ausgaben vor

---

Zuständig für den Anzeigenteil: Anzeigenverwaltung Georg Thieme G. m. b. H., Berlin W 62, Budapester Straße 7. Fernsprecher: 25 14 56

Carbodenal-Granulat
(nur im Darm löslich)

zuverlässige Darmentgasung vor Röntgenaufnahmen des Abdomens

ASTA-WERKE A.G. · CHEMISCHE FABRIK · BRACKWEDE I. W.

FORTSCHRITTE
AUF DEM GEBIETE DER
RÖNTGENSTRAHLEN

Organ der Deutschen Röntgen-Gesellschaft und der Röntgenvereinigung in Budapest

BEGRÜNDET VON HEINRICH ALBERS-SCHÖNBERG
HERAUSGEGEBEN VON
RUDOLF GRASHEY-KÖLN

GEORG THIEME · VERLAG · LEIPZIG

Bei Erysipel, Angina, Sepsis, Streptokokken-Meningitis, Infektarthritis, Cystitis, Pyelitis, Bronchitis, Lymphogranuloma inguinale

Prontosil
das Chemotherapeuticum

Prontosil-Tabletten:
Röhrchen mit 10 und 20 Stück zu 0,5 g

Prontosil solubile (5%):
Schachtel mit 5 Ampullen zu 5 ccm
Flasche mit 25 ccm (Zur Inhalation)

BAYER

»Bayer«
I. G. Farbenindustrie Aktiengesellschaft
LEVERKUSEN

Schering

RÖNTGEN-FILM

KLARHEIT
EMPFINDLICHKEIT
KONTRASTREICHTUM
GLEICHMÄSSIGKEIT
HALTBARKEIT

SCHERING A.G. BERLIN

BAND 68 DEZEMBER 1943 HEFT 6

Sympatol

Ampullen und Liquidum 10%

C. H. BOEHRINGER SOHN

In das kunstvolle Spiel der Blutverteilung greift Sympatol dort ein, wo das Gleichgewicht gestört ist und eine Katastrophe droht. Von der leichten Mangeldurchblutung einzelner Organe bis zum schwersten Kollaps erfüllt Sympatol die Aufgabe, Herz und Kreislauf zu tonisieren und deren Reservekräfte zur Höchstleistung zusammenzuraffen, ohne dabei die Grenzen des Physiologischen zu überschreiten.

TOMOGRAPH
RONTGEN-SPEZIAL-GERÄT
FÜR KÖRPER-SCHICHTAUFNAHMEN
JEDER ART

ALLEINIGER HERSTELLER:
ELECTR.-GES. SANITAS · BERLIN NW 7

Nur noch zwei
Folientypen:

HEYDEN-S-FOLIEN-
KOMBINATION
Scharfzeichnend

HEYDEN-K-FOLIEN-
KOMBINATION
für Kurzbelichtung

Heyden

Gegen Anämien
und Schädigungen des Blutbildes nach Röntgenbestrahlungen hat sich
sehr gut bewährt: das Eisen-Kalkpräparat

AEGROSAN

Original-Packung 125 g ..... RM 1,05 m. U.

Johann G. W. Opfermann & Sohn / Bergisch Gladbach

Schering

Neue
Röntgenkontrastmittel

Hepatoselectan

zur intravenösen Darstellung von Leber und Milz (Hepatolienographie)
Packung: 1 Ampullenflasche zu 100 ccm und 1 Testampulle zu 1 ccm

Vasoselectan

zur intraarteriellen Cephalographie und Vasographie der Extremitäten
Packung. 1 Ampullenflasche zu 20 ccm

SCHERING A.G. BERLIN

Durch die Apotheken zu bestellen

Schleussner

Röntgenfilme

Hochempfindlich, klar und kontrastreich
Super-Ixo für Aufnahmen mit Kassette und Folien.
Donso in gebrauchsfertiger Einzelpackung für Aufnahmen ohne Kassette und Folien.

DR. SCHLEUSSNER Fotowerke Frankfurt a. M.
Der Welt älteste fotochemische Fabrik

Tussamag das rein pflanzliche

Expektorans

O. P. ca. 200 ccm RM 1,40

Chemische Fabrik **TEMPELHOF** Preuß & Temmler
BERLIN

Grippe

Es lindert Kopf- und Gliederschmerzen.

Da beschränkt lieferbar nur noch in Packungen zu 10 Tabletten RM 0.67 i. AT. o. U.

Tg 185 d

E·MERCK·DARMSTADT

NEOBAR

Bewährtes Kontrastmittel

für Magen und Darm

Packung mit 150 g

Großpackungen mit 2, 8½, 25 und 50 kg

E. Merck

CHEMISCHE FABRIK - DARMSTADT

In der Dunkelkammer

bei der täglichen Arbeit muss Ihre besondere Aufmerksamkeit der Behandlung der Folien gelten. Von ihrer einwandfreien Beschaffenheit (und Qualität) hängt es nicht zuletzt ab, ob Ihre Aufnahmen schön werden.

Es müssen nicht immer gleich neue Folien sein, wenn etwas nicht stimmt. Manchmal kann man aus einer beschädigten Kombination noch ein kleineres Format retten. Das kostet einige Mark und macht sich bei grösseren Kombinationen bezahlt. Ihr Lieferant wird Sie hierbei gern beraten.

Manche Folien haben aber auch ausgedient. Ab und zu ein neuer Satz gibt Ihnen vielleicht die Möglichkeit, zu viel besseren Aufnahmen zu kommen. Zum Beispiel, wenn Sie zum nächstschärferen Modell übergehen können — etwa von der „Extrarapid" zur „Universal" oder „Feinstructur"

Folien kosten im Durchschnitt pro Aufnahme weniger als einen Pfennig!

PERSPECTA Folien

Bei Ihrem Lieferanten erhältlich

Sanatogen

Erschöpfungszustände,
Rekonvaleszenz,
konsumierende Krankheiten,
Schonungsdiät bei
Magen- und Darmleiden,
Steigerung
der Leistungsfähigkeit

Doppelwirkung
als
Roborans
und Tonikum

LITERATUR AUF WUNSCH

BAUER & CIE. BERLIN

Verantwortlicher Schriftwalter: Prof. Dr. GRASHEY, Köln, Bürgerhospital. Verlag: Georg Thieme, Leipzig C 1, Karl-Tauchnitz-Str. 3. Zuständig für den Anzeigenteil: Anzeigenverwaltung Georg Thieme G. m. b. H., Berlin W 62, Budapester Str. 7, Fernsprecher: 25 14 56. Anzeigenleiter: i. V. ELISABETH EWALD, Berlin W 62. Druck: Buchdruckerei Richard Hahn (H. Otto) in Leipzig. Pl. 4.

Aus dem Institut für Strahlenkunde der Universität Turin und den Röntgenabteilungen der „FIAT"-Werke, Turin (Leiter: Prof. Dr. Mario Ponzio)

Die Röntgenschirmphotographie in der Röntgendiagnostik der Krankenkassenmitglieder[1])

Von **M. Ponzio**

Die hohe technische Entwicklungsstufe, welche die modernen Mittel zur Röntgendiagnose in der letzten Zeit erreicht haben, hat auch auf dem Gebiet der Sozialfürsorge hinsichtlich Prophylaxe und Therapie zu einer neuen tiefgreifenden Entwicklung geführt. Insbesondere hat das Studium der körperlichen Leistungsfähigkeit der Mitglieder von militärischen Formationen, studentischen Verbänden, Arbeiterbelegschaften und der Insassen von Kinderheimen wirksam durch systematische Röntgenkontrolle von Herz und Lungen der einzelnen Individuen gefördert werden können, so daß es möglich wurde, von ihnen mit der objektiven Feststellung des Zustandes der Brustorgane bei wiederholten Kontrollen ein vollgültiges klinisches und gerichtsmedizinisches Dokument in allen die Arbeitsfähigkeit und die etwaigen Nebenursachen bei Erkrankungen betreffenden Fragen zu erhalten.

Zu diesem Zweck haben sich die modernen Mittel der Schirmphotographie als ein wertvolles Hilfsmittel bei den Forschungen auf dem großen Gebiet der Berufskrankheiten und der sozialen Prophylaxe erwiesen und werden daher heute in der Praxis weitgehend angewandt. Hierüber sind jetzt zahlreiche statistische Angaben und auf Grund einer sehr großen Kasuistik zusammengestellte Beobachtungen vorhanden, die von großem Wert für die Klinik und die soziale Fürsorge sind.

Die Grundlagen, auf denen sich die Methoden der Schirmbildphotographie aufbauen, sind bekannt. Sie wurden schon in der Zeit der ersten Entwicklung der Röntgenologie von Röntgen selbst angedeutet und in Italien am Ende des vorigen Jahrhunderts von Battelli und Garbaccio näher umrissen; erst in den letzten 10 Jahren haben die technischen Mittel und die Gemeinschaftsorganisationen eine systematische nutzbringende Anwendung der Massenuntersuchungsmethoden ermöglicht.

Ich will nicht eingehen auf die Eigentümlichkeiten und das Vorgehen bei den für solche Massenuntersuchungen angewandten Verfahren mit Instrumentarien, mit denen auch in Italien viele große staatliche und industrielle Betriebe ausgerüstet sind, doch dürfte interessieren, welche Kontrollen im Verlaufe der letzten Jahre auf diesem Gebiet möglich waren und was sich dabei ergeben hat.

Die große industrielle Anlage der Fiat-Werke in Turin, die in ihren vielseitigen Fabrikationsbetrieben über 80000 Arbeiter und Angestellte beschäftigt, hat nach ganz modernen Grundsätzen die Gesundheitsfürsorge für ihre Gefolgschaft und deren Angehörige organisiert und sich dabei aller diagnostischen und therapeutischen Hilfsmittel bedient, die den Anforderungen der modernen Anschauungen hinsichtlich Prophylaxe entsprechen. Unter anderem hat sie in ihren Röntgeninstituten zwei Schirmaufnahmeapparaturen eingerichtet, die zweckentsprechend ausgerüstet und mit sachkundigem Personal besetzt sind, um Untersuchungen der gesamten Arbeiter- und Angestelltenbelegschaft bei ihrer Einstellung und bei späteren periodisch wiederholten Kontrollen, und zwar durch systematische Untersuchungen des Herz- und Gefäßapparates vorzunehmen.

Die vollständig in Italien von der Firma Rangoni & Puricelli (Mikromirograph nach Monari) gebauten Apparate sind sehr praktisch und robust und erlauben, 100—150 Aufnahmen vom Format 24×24 mm pro Stunde herzustellen. Die Betrachtung der Aufnahme erfolgt teils direkt

[1]) Herrn Prof. Frik zum 65. Geburtstag.

durch Lupen, teils mit eigens dafür geschaffenen Spiegelvorrichtungen, die das Bild auf das Format 12×12 cm vergrößern.

Insgesamt übersteigen die im ersten Jahr vorgenommenen Untersuchungen 15000 Fälle. Sie wurden teils an Kindern von Gefolgschaftsmitgliedern der Fiat-Werke zwecks Aufnahme in die See- und Gebirgssommerheime und teils an neu eingestellten Arbeitern und Angestellten oder zur periodischen Gesundheitskontrolle vorgenommen.

Die bei einer sorgfältigen Durchsicht der gesammelten Mikroaufnahmen erhaltenen klinischen und röntgenologischen Befunde wurden in Fällen von unsicherer Diagnose durch eine weitere Kontrolle mittels Fernaufnahmen erhärtet die mit der üblichen Technik ausgeführt wurden, sowie durch zusätzliche klinische Untersuchung des Patienten.

Die Erwägungen, die sich im ganzen aus derartigen systematischen Untersuchungen ableiten lassen, sind vielfältig und verdienen besonders im Hinblick auf technische, klinische und sozialfürsorgerische Kriterien dargelegt zu werden.

In technischer Hinsicht bieten die den tatsächlichen Wert der Röntgenschirmaufnahme betreffenden Probleme erhebliches Interesse hinsichtlich der Möglichkeit der Übereinstimmung des erhaltenen Bildes mit dem wirklichen Zustand der zu untersuchenden Organe. Es ist augenscheinlich, daß das durch Lumineszenz auf dem Schirm erzeugte Bild auch unter den günstigsten Bedingungen, entsprechend den neuesten technischen Fortschritten, sehr erhebliche Fehlerquellen in sich trägt. Dies hängt von dem Entstehungsmechanismus des Bildes auf der lichtempfindlichen Schicht selbst ab, weil die zwar augenblickliche Erregung durch das von der Röntgenröhre gesandte Strahlenbündel keine entsprechende augenblickliche Lichterscheinung, sondern einen komplizierten Photolumineszenzvorgang hervorruft, welcher infolge von Trägheits-, Diffusionsfaktoren usw. bei der Erzeugung des Bildes sehr erhebliche Abweichungen erleidet. Diese bewirken aber, daß das Bild in der photographischen Fixierung die wirkliche Beschaffenheit des untersuchten Organs nicht getreu widerspiegeln kann.

Die Treue der Einzelheiten der Schirmaufnahme wird ferner durch die optischen Umwandlungen weiter beeinträchtigt, die das auf dem Schirm wahrgenommene Bild bei seiner photographischen Fixierung und später bei der Vergrößerung des Photogramms für die endgültige Betrachtung erleidet. Über den tatsächlichen Wert des Schirmaufnahmebildes im Vergleich zu dem bei der Schirmdurchleuchtung und bei normalen Röntgenaufnahmen erhaltenen Bilde sind kürzlich in unserem Institut von DeLorenzi und Mazzola interessante Untersuchungen ausgeführt worden, die bei systematischen vergleichenden Untersuchungen von Gegenständen mit abgestuften Löchern sehr wertvolle Bewertungsunterlagen aufstellen konnten. In erster Linie hat sich ergeben, daß das unter günstigen technischen Bedingungen erhaltene Schirmaufnahmebild eine unzweifelhaft geringere Deutlichkeit der Einzelheiten aufweist, als die bei normalen Röntgenaufnahmen erzielte, sei es auf Röntgenfilmen oder auch auf besonderen eigens hergestellten röntgenempfindlichen Spezialpapieren (und zwar im ungefähren Verhältnis von 1:1,8:3,5 zwischen Platten, Papieren und Schirmaufnahme); die Deutlichkeit erscheint aber ohne Zweifel größer als die bei der Röntgendurchleuchtung erzielbare, die in der erwähnten Stufenleiter einen Wert von 1:6 einnimmt, Dies steht augenscheinlich im Verhältnis zu den verschiedenen Mitteln, mit denen das Bild erzeugt wird, weil schon erhebliche Unterschiede in der Deutlichkeit der Röntgenaufnahme auf Platten wie auf Papier wahrnehmbar sind, je nachdem die Aufnahme mit oder ohne Verstärkungsschirme gemacht ist.

So sehr man auch im Falle des Schirmphotogramms zu besonders feinkörnigen Schirmen mit an aktinischen, besonders für die Photosensibilisierung des Aufnahmefilms aktiven Strahlungen reicher Lumineszenz gegriffen hat, ist doch das photographische Abbild natürlich grob und erscheint noch ungenauer bei der besonders durch photometrische Halbschattenmessungen ausgeführten experimentellen Kontrolle, wie Juris und Redinger, Wurstlin u. a. festgestellt haben. Für die Lungenuntersuchung ist es von besonderem Interesse festzustellen, innerhalb welcher Grenzen punktförmige oder lineare Schatten von Gegenständen bei den verschiedenen Röntgen- oder

Schirmaufnahmebildern wahrnehmbar sind, um die Grenzen der Wahrnehmbarkeit von Gefügeveränderungen, besonders der Lungenzeichnung, beurteilen zu können. Die in unserem Institut ausgeführten Versuche haben zu der Erkenntnis geführt, daß die Röntgenaufnahme auf Platten und auf lichtempfindlichem Papier die deutliche Wahrnehmung von Schatten von 0,3 mm Durchmesser gestattet, während die Schirmaufnahme nur bis zu einer Grenze von 0,5 mm gelangt.

Ähnliche Feststellungen sind bei vergleichenden Messungen von Gegenständen verschiedener Dicke und besonders durch Röntgenaufnahmen von Gegenständen mit Löchern von abgestufter Größe bei wachsenden Dicken erhoben worden; doch hat sich herausgestellt, daß, wenn bei der Erzeugung des Bildes eine Antidiffusionsblende benutzt wurde, die Wahrnehmbarkeit nicht nur auf dem Film und auf dem lichtempfindlichen Papier, sondern auch die bei der Durchleuchtung diejenige des Schirmphotogramms übersteigt. Dies steht in Beziehung zur Adaptierung und dem individuellen kleineren oder größeren Wahrnehmungsvermögen der Netzhaut für das dem Röntgenschirm eigene gelbgrüne Licht.

Unter gewöhnlichen Bedingungen der Thoraxbetrachtung gestattet die Röntgendurchleuchtung aber nicht, Körper mit einem kleineren Durchmesser als 6—4,3 mm festzustellen, während das Schirmphotogramm die deutliche Erkennung von Körpern von 2,5—3 bzw. 5 mm erlauben kann, je nachdem, ob die Lysholmsche Rasterantidiffusionsblende benutzt wird oder nicht. Sein Gebrauch hat sich in der Schirmphotographie als praktisch viel nützlicher erwiesen als bei den normalen Röntgenaufnahmen, so daß der Lysholm-Raster als unerläßlich im Schirmphotographieinstrumentarium angesehen wird. Die Erhöhung der Spannung und der Expositionszeit, die der Gebrauch dieses Hilfsmittels beansprucht, stellen kein Hindernis für die praktische Anwendung der Methode dar.

Besondere Erwägungen sind ferner bezüglich der dabei verwendeten Röntgenröhre anzustellen, welche bei der Notwendigkeit längerer Haltbarkeit besondere Festigkeitseigenschaften verlangt, so daß sich die Forderung nach einem größeren Fokus aufdrängt; dies bedingt andererseits keinen wesentlichen Nachteil für die Praxis, weil sich der gewöhnlich benutzte lineare Fokus solcher Röhren als ausreichend erwiesen hat, um ausgezeichnete Röntgenogramme zu erhalten; besonders wenn man bei den Entwicklungs- und Fixierungsarbeiten mit der nötigen Sorgfalt und Sachkenntnis vorgeht.

Zur Erzielung guter Schirmaufnahmen ist ferner die Verwendung von geeigneten Photoapparaten von Bedeutung, und auf diesem Gebiet haben die zahlreichen von Technikern und Herstellerfirmen ausgeführten Forschungen sowohl bei den optischen Aufnahmeeinrichtungen wie bei den lichtempfindlichen Materialien bemerkenswerte Fortschritte herbeigeführt, so daß die Photographie heutzutage den angestrebten Zweck in ausreichender Weise erfüllt. Bei dem Schirmaufnahmebild liegen die Dinge aber noch nicht so; wie schon angedeutet wurde, lassen die verwickelten Umstände, unter denen es sich infolge der Lumineszenz bildet, die Einzelheiten des Bildes noch heute gering und verschwommen erscheinen, und auch die verschiedenen Versuche mit besonderen, in ganz feiner Körnung verwandten Photolumineszenzsalzen von stärkster und raschester Sensibilität haben keine erschöpfende Lösung des Problems ermöglicht, das also weitere Studien und Versuche erfordert.

Im großen und ganzen entspricht jedoch die Schirmphotographie den Anforderungen, die man an sie als Hilfsmittel für die Röntgendiagnostik großer Gemeinschaften stellen kann. In der Praxis sind dabei besonders die Faktoren Zeit und Kosten zu berücksichtigen, welche bei den normalen Untersuchungsmethoden derartig groß sind, daß sie jede Möglichkeit einer systematischen Durchführung von Kollektivuntersuchungen ausschließen. Im Gegensatz hierzu hat man errechnet, daß die Schirmphotographie, selbst bei den heutigen großen Kosten der Röntgenmaterialien neben der erheblichen Zeitersparnis einen großen wirtschaftlichen Vorteil darstellt, da die Gesamtkosten einer jeden Schirmaufnahmeuntersuchung zwei Lire für das Individuum nicht überschreiten, während mit den gewöhnlichen Röntgenaufnahmemitteln auch bei Verwendung von Röntgenpapier die Kosten sehr viel höher sind.

Ferner hat in der Praxis die von Bräunig, Brauscheid, Lommel usw. empfohlene Methode der Röntgenaufnahme auf Rollen von röntgenempfindlichem Papier keine viel besseren Ergebnisse gezeitigt als die Schirmphotographie, dagegen beansprucht sie viel kompliziertere photographische Arbeiten, die leicht Fehler des Bildes verursachen.

Im Hinblick auf die Röntgendurchleuchtung ist hervorzuheben, daß sie rein subjektive Anhaltspunkte darstellt, von denen keine objektiv beweisende Unterlage bleibt; ferner ist zu bemerken, daß die Untersuchung mit der Röntgendurchleuchtung außer den Gefahren durch die Strahlung, welcher der Röntgenologe lange Zeit ausgesetzt ist, auch bei den günstigsten Adaptierungsbedingungen eine schnelle Ermüdung des Sehvermögens verursacht, so daß bei sich lange hinziehenden Untersuchungen die Wahrnehmung der Bildeinzelheiten stark herabgesetzt wird und wachsende Fehler in der Genauigkeit des Befundes auftreten.

Zusammenfassend kann man sagen, daß das Schirmaufnahmebild in technischer Hinsicht zwar der Röntgenaufnahme besonders bei der Beurteilung von kleineren Einzelheiten als 2—3 mm unterlegen ist, aber doch erhebliche Vorteile bietet, besonders wenn weitere Verbesserungen der photographischen Technik bei der photographischen Aufnahme des Bildes wie auch bei der Betrachtung des erhaltenen Photogramms eingeführt werden; die kürzlich erfolgte Anwendung von geeigneten Methoden der Vergrößerung des Bildes durch Spiegel und noch mehr die Möglichkeit der Aufnahme von Photogrammen in größerem Format (6×8 bis 8×10) stellen einen erheblichen technischen Fortschritt dar, der den Wert des Schirmphotographieverfahrens in der täglichen Praxis vergrößert.

Um ein zweckentsprechendes Arbeiten der ganzen Anlage zu erzielen, muß ihre Organisation so studiert und geregelt sein, daß bei geringster Raumbeanspruchung die Arbeiten zur Aufnahme des Röntgenphotogramms mit größter Schnelligkeit und Präzision vor sich gehen. Eine günstige Aufstellung des Instrumentariums und die Verwendung von Apparaten mit automatischer Spannungsregelung erleichtern die Aufgabe und verringern die Gefahren, die dem Bedienungspersonal dadurch drohen können, daß es den diffusen, bei der Anfertigung einer jeden Röntgenaufnahme entstehenden Sekundärstrahlungen lange Zeit ausgesetzt ist.

Wenn man errechnet, daß bei jeder Aufnahme die vom Patienten aufgenommene Strahlendosis höchstens 0,35 „r“ nicht überschreitet, so kann man annehmen, daß der Untersuchte nicht geschädigt wird; dies gilt aber nicht für das Bedienungspersonal, das auch beim besten Schutz durch entsprechende Bleiplatten nicht von der Aufnahme einer zwar nur minimalen Strahlenmenge verschont bleibt, die aber durch ihre Summierung bei der großen Menge der vorgenommenen Untersuchungen schließlich und endlich eine schädliche Wirkung ausüben kann. Es wird daher ein häufiger Wechsel des technischen Personals verlangt und die Tätigkeit des Röntgenologen auf die Leitung und die Deutung der Aufnahmen beschränkt, wozu sorgfältige und erfahrene Beobachtung erforderlich ist. Unter diesen Bedingungen können auch 1000 Untersuchungen und mehr bequem an einem Tage ausgeführt werden.

In klinischer Hinsicht bietet die systematische Schirmaufnahmeuntersuchung großer Gemeinschaften bedeutende Vorteile, die zwar gegenüber den Methoden der Röntgenfernaufnahme unterlegen erscheinen, aber bei der praktischen Durchführung der Kontrolle von Zehntausenden von Individuen besonders in Erwägung gezogen werden müssen. Wie schon bei den oben gegebenen technischen Angaben, soll die Schirmbildphotographie in klinischer Bedeutung als ein prinzipieller Fingerzeig betrachtet werden, der in weiten Grenzen besondere Veränderungszustände verschiedener Organe und besonders des Herz-, Gefäß- und Atmungsapparates zu erkennen gestattet.

Vergleichende Untersuchungen haben die Grenzen der Wahrnehmbarkeit von Veränderungen mit diesem Mittel festzustellen ermöglicht; sein Wert soll daher nicht für das Studium des Einzelfalls, sondern für die Gesamtheit der systematischen, in der fortlaufenden Massenversorgung gesammelten Beobachtungen beurteilt werden.

Ohne sich auf Feststellungen einzulassen, was die Beobachtung mit der Schirmphotographie bei anderen Untersuchungen zur Vervollständigung des Studiums beitragen kann, kann man bei

der Beschränkung auf die Berücksichtigung des klinischen Beitrags, den die Schirmphotographie für die Herz- und Lungenpathologie im Dienst der diagnostischen Krankenkassenkontrolle geleistet hat, zu dem Schluß kommen, daß die Schirmaufnahmekollektivuntersuchungen in der Mehrzahl der Fälle, jedoch nicht in gleichem Grade bei den verschiedenen zur Untersuchung kommenden pathologischen Erscheinungen erhebliche röntgendiagnostische Möglichkeiten bieten. Während bei deutlich ausgesprochenen spezifischen Lungenveränderungen, dekompensierten Herzfehlern und Adenopathien der Hilus- und Mediastinaldrüsen die Ergebnisse der Schirmaufnahme unbestreitbaren diagnostischen Wert haben können, so erscheinen sie nicht so deutlich bei beginnenden Affektionen, bei denen häufig der Krankheitsherd sich auf leichte Veränderungen der Zeichnung, auf unterhalb einer bestimmten Größe schwer erkennbare Mikroknötchen beschränkt, die aber auch auf normalen Fernaufnahmen nicht selten nur schwer erkennbar sind. Auch lassen die in Standardprojektion aufgenommenen Serienmikrophotogramme manchmal Krankheitsherde mit abnormem retrokardialem, paravertebralem und Sitz in den Komplementärräumen der Wahrnehmung entgehen, die aber auch zur Feststellung mit normaler Technik besondere Hilfsmaßnahmen verlangen. Andererseits kann das Schirmaufnahmebild infolge einer etwas stark ausgesprochenen Verschwommenheit der Zeichnung Verdichtungszonen vortäuschen, die leicht falsch gedeutet werden können. Trotzdem ermöglichen die statistischen Angaben, die das internationale Schrifttum und meine persönliche Erfahrung auf diesem Gebiet zusammenzustellen erlauben, einen hohen Prozentsatz wertvoller diagnostischer Beiträge bei vielen Lungenaffektionen aufzustellen, die in der Krankenkassenkontrolle mit größerer Häufigkeit in der täglichen Praxis zu beobachten sind.

Besonders interessant sind die Befunde von Untersuchungen, die in den Instituten der Fiat-Werke zur Kontrolle für die Verschickung in die Ferienheime in zwei aufeinanderfolgenden Jahren an 6533 Kindern, und zwar 2886 im Jahre 1941 und 3647 im Jahre 1942, vorgenommen wurden und worüber von De Lorenzi und Mazzola die Daten über die beobachteten krankhaften Veränderungen in der folgenden Tabelle zusammengestellt wurden:

	1941		1942		Insgesamt	
	Zahl der Fälle	%	Zahl der Fälle	%	Zahl der Fälle	%
Tracheobronchiale Adenopathien	83	2,9	378	10,4	461	7
Vergrößerung der Hilusschatten	79	2,7	101	2,8	180	2,75
Verkalkte Knoten am Hilus	46	1,6	115	3,1	161	2,5
Primärkomplexe	18	0,6	22	0,6	40	0,6
Verstärkte Lungenzeichnung an der Basis	29	1,0	51	1,4	80	1,2
Diffus verstärkte Lungenzeichnung	30	1,0	34	0,9	64	0,97
Ausgedehnte Infiltrate, bronchopneumonische Herde	17	0,6	19	0,5	36	0,55
Frühinfiltrate oder überstandene	28	1,0	11	0,5	39	0,6
Herzfehler	52	1,8	103	2,8	155	2,3
Herzvergrößerungen	31	1,0	51	1,4	82	1,2
Kleines Tropfenherz	—	—	5	0,14	5	0,07
Spezifische Pleuritis	2	0,07	4	0,11	6	0,09
Basale Pleuritis	3	0,10	2	0,05	5	0,07
Interlobärpleuritis	5	0,17	4	0,11	9	0,14
Lungenanomalien	1	0,03	—	—	1	0,01
Situs viscerum inversus	—	—	2	0,05	2	0,03
Zwerchfellerschlaffung	1	0,03	—	—	1	0,01
	425	14,8	902	24,8	1327	20,3

In erster Linie ergibt sich, daß bei ungefähr einem Sechstel der untersuchten Personen Herz- und Lungenveränderungen von wechselnder Bedeutung festgestellt worden sind, von denen ein erheblicher Teil keine direkten klinischen Symptome aufwies. Besonders das Studium der tracheobronchialen Adenopathien, deren Anzeichen bei der Auskultation nur selten festzustellen sind,

findet in der systematischen Schirmaufnahmekontrolle einen bemerkenswerten Beitrag zur Diagnose, und es ist unter anderem wichtig festzustellen, daß nach der vorstehenden Statistik die tracheobronchialen Adenopathien des Kindesalters im Jahre 1942 mit der durch die strengere Lebensmittelrationierung verursachten Ernährungsverschlechterung eine erhebliche Vermehrung erfahren haben (von 2,9 auf 10,4%). Dies ist nicht etwa aus einer besseren Untersuchungstechnik oder einer anderen Bewertung der verschiedenen beobachteten Veränderungen zu erklären, sondern aus einer tatsächlichen Vermehrung der tracheobronchialen Veränderungen, die zwar in vielen Fällen keinen ausgesprochen pathologischen Zustand darstellen, aber doch der Ausdruck eines Krankheitszustandes der Atmungswege sind, gegen den die lymphatische und Drüsenabwehr mehr oder weniger energisch ankämpft.

Die Feststellung von bronchopneumonischen Veränderungen mittels der Schirmphotographie erhält besondere Bedeutung im Hinblick auf die Vorbeugung in der Praxis, weil sie die befallenen Individuen auszuscheiden und sie rechtzeitig entsprechenden Kuren, besonders hygienisch-diätetischen, zuzuführen gestattet, welche geeignet sind, die individuelle Abwehrfähigkeit gegen die tuberkulöse Infektion zu steigern. Bei verschiedenen Fällen von infiltrierender bronchopneumonischer Erkrankung (0,55%) hat die durch die schirmphotographische Frühdiagnose ermöglichte rechtzeitige Krankenhausaufnahme es möglich gemacht, infizierte Individuen aus der Gemeinschaft zu entfernen und sie in der besten Art und Weise zu versorgen. Man kann aber dennoch nicht ausschließen, daß einige Fälle mit ganz geringen Veränderungen beim technischen und theoretischen Studium der Schirmphotographie trotz sorgfältigster Methoden und aufmerksamster Beobachtung nicht wahrnehmbar sind und daher in der Gesamtheit der Untersuchten nicht erfaßt werden. Das Mittel der Schirmaufnahme erscheint jedoch deshalb nicht als unzulänglich für die Aufgaben, für die es eingesetzt wurde, im Gegenteil hat es bei der Ausscheidung von kranken Individuen durch den angegebenen Prozentsatz sogar größere praktische Möglichkeiten bewiesen, als man angenommen hatte, besonders wenn seine Funktion auf die scharf umgrenzten Aufgaben allgemeiner Ausscheidungsuntersuchungen allein beschränkt wird.

Ähnliche Schlußfolgerungen sind aus der Beobachtung weiterer Tausende von Erwachsenen gezogen worden, welche aus verschiedenen Gründen systematischen Herz- und Lungenuntersuchungen unterworfen wurden und worüber besondere Arbeiten auf klinischem und statistischem Gebiet im Gange sind. Besonderes Interesse bietet unter anderem das, was bisher bei Gruppen von Arbeitern zu kontrollieren war, die mit Arbeiten beschäftigt sind, bei denen die Gefahr silikotischer Läsionen am größten ist, insbesondere Bergleute, Gießer, Schleifer usw. Wenn auch die wenigen tausend beobachteten Fälle bisher noch keine ausreichende Unterlage für eine erschöpfende Untersuchung des Problems bilden, ist doch der Hinweis wichtig, daß die durchgeführte schirmphotographische Kontrolle in Wirklichkeit einen erheblichen diagnostischen Beitrag auch in den ersten Krankheitsstadien geleistet und, wo sie mit sorgfältiger Technik vorgenommen wurde, mit genügender Klarheit auch kleine Hilusverdichtungsherde, verstärkte Zeichnung und kleine im Lungengebiet disseminierte Skleroseherde aufgezeigt hat. Bei den klinischen Schwierigkeiten einer sicheren Diagnosestellung und der Bedeutung des Urteils für die Therapie, die Vorbeugung, die Arbeitsfähigkeit und forense Fragen wird bei verdächtigen Fällen die Kontrolle durch normale Röntgenaufnahme in stärkerem Maße erforderlich.

Aus der Gesamtheit derartiger sorgfältiger Untersuchungen hat sich ergeben, daß die Häufigkeit der typischen Silikosis relativ gering ist und sich meistens in Manifestationen äußert, die sich langsam entwickeln; schwerer erschienen die Krankheitsformen bei Individuen, die schon anfänglich spezifische Veränderungen der Bronchien aufwiesen und bei denen die schirmphotographische Kontrolle in kurzer Zeit ein rapides Fortschreiten dieser Veränderungen zeigte. Besonders hieraus hat sich die Zweckmäßigkeit einer Voruntersuchung bei der Einstellung von solchem Personal, das mit Arbeiten in staubiger Umgebung beschäftigt werden soll, sowie einer periodischen Kontrolle klar ergeben. Die systematische Beobachtung hat unter anderem gezeigt, daß im ersten Stadium der Silikose die Entfernung eines Individuums aus dem schädlichen Betrieb auch in kurzer Zeit

zu einer erheblichen Involution der Reaktionserscheinungen und besonders zu einem raschen Rückgang der verstärkten perihilären Zeichnung und zu einer Beschränkung der Hilusverdichtung bis zur Wiederkehr des Hilusbildes mit geringen weiterbestehenden verkalkten Ganglien führen kann. Dies hat erheblichen klinischen Wert, weil es beweist, daß die durch die schirmphotographische Kontrolle frühzeitig aufgezeigte silikotische Veränderung auch abheilen kann. Die Stabilisierung des Prozesses bei Formen des sekundären oder tertiären Stadiums ist wenigstens in dem dreijährigen Zeitraum, auf den sich bis heute die systematischen Untersuchungen erstreckt haben, nicht selten vorgekommen.

Schwieriger und verwickelter erschien das klinische Studium bei jenen Krankheitsformen, bei denen das gleichzeitige Bestehen der Silikose und des spezifischen Faktors eine sichere Beurteilung des Krankheitszustandes schwer machte, und auch der schirmphotographische Befund hat hier in vielen Fällen kein sicheres Urteil herbeiführen können; dagegen hat er in vielen Fällen den Krankheitszustand und die Notwendigkeit weiterer Untersuchungen aufdecken können. Während es einer späteren Arbeit überlassen bleiben soll, die statistischen Daten und die klinischen Folgerungen zu bringen, die ich in persönlicher Beobachtung auf diesem wichtigen Gebiet sammle, erscheint der Hinweis von Bedeutung, daß das dank der Hilfe der Schirmphotographie auf das allgemeine Gebiet der Erforschung der Gewerbekrankheiten getragene systematische röntgenologische Studium der Silikoseaffektionen in klinischer und prophylaktischer Hinsicht zu Feststellungen und Folgerungen von großem Interesse bei der Beurteilung der tatsächlichen Ursache von Lungenläsionen bei Individuen geführt hat, die aus Arbeitsnotwendigkeiten silikoseerregenden Stoffen ausgesetzt sind, über deren Bedeutung mangels systematischer Untersuchungen das Werturteil aus verschiedenen Gründen leicht irregeleitet werden kann.

In sozialfürsorgerischer Hinsicht stellen die Mittel zur schirmphotographischen Untersuchung von Gemeinschaften einen unbestrittenen prophylaktischen und therapeutischen Fortschritt dar. Dies erscheint nicht nur von vornherein klar, sondern auch in der Praxis sind die Vorteile, die die heutigen technischen Möglichkeiten schon für die klinische Massenuntersuchung bieten, so groß, daß sie die Anwendung dieses Mittels zur sanitären Überwachung der heutigen großen sozialen Organisationen unumgänglich notwendig machen. Tatsächlich ist es Grundsatz einer jeden Einrichtung zur sozialfürsorgerischen Prophylaxe und zur individuellen Behandlung, für eine frühzeitige Erkennung und eine schnelle Aussonderung der geschädigten Individuen aus der Menge zu sorgen, die aus Gründen des Zusammenwohnens oder der Arbeit die durch die heutige Zivilisation immer zahlreicher entstehenden Gemeinschaften bildet. Diese Aufgabe erscheint für die Klinik mühselig, hauptsächlich bei den häufigsten inneren Krankheiten und vor allem bei den Herz- und Lungenkrankheiten, unter denen die tuberkulösen Formen vielleicht das wichtigste Problem der sozialen Gesundheitsfürsorge darstellen. Es ist klar, daß ein sehr praktisches Schnelldiagnosemittel von erheblicher Genauigkeit, wie es die Schirmphotographie zu sein scheint, trotz ihrer heutigen technischen Mängel unter die nützlichen Faktoren bei dem Werk der sozialen Sanierung gezählt werden kann, deren ganze Bedeutung für die militärische und produktive Leistungsfähigkeit der Nation man heute einsieht.

Das Schirmphotogramm bildet daher ein wesentliches Dokument für die schon seit längerer Zeit von vielen Sozialhygienikern geforderte individuelle Gesundheitskarte, um die Feststellungen über den körperlichen Zustand der Einzelindividuen im Kindesalter wie auch später in den Zeiten der Arbeitstätigkeit zu sammeln. Abgesehen davon, daß eine solche systematische Kontrolle, besonders im Hinblick auf den Zustand von Herz und Lungen eines jeden Individuums, eine frühzeitige Aussondierung der Ungeeigneten gestatten würde, würde sie auch ermöglichen, nicht nur zu einem rationelleren Arbeitseinsatz, sondern auch je nach den physischen Fähigkeiten zu einer zweckentsprechenden Hinleitung zu den einzelnen Tätigkeiten zu gelangen.

In diesem Sinne haben die großen Organisationen der Fiat-Werke Maßnahmen getroffen, welche für jedes einzelne Gefolgschaftsmitglied eine besondere Gesundheitskarte einrichtet, auf welcher von der Einstellung ab die klinischen Daten der allgemeinen und spezialärztlichen

Untersuchung und später die Feststellungen der periodischen Kontrollen, darunter in erster Linie die schirmphotographische Herz- und Lungenkontrolle gesammelt werden. Diese systematischen Untersuchungen haben sich tatsächlich als sehr wertvoll erwiesen, um, wenn auch nicht in absoluter Weise, eine effektive Gesundheitskontrolle der Gefolgschaftsmitglieder und eine rationellere Ausnützung der Arbeitsfähigkeit der Einzelindividuen zu erreichen.

Die in dieser Weise durchgeführte Fürsorge für die Gemeinschaft stellt unzweifelhaft eine der besten und zweckmäßigsten vorsorglichen Maßnahmen dar, die staatliche und private Einrichtungen heutzutage zum Besten der arbeitenden Klasse und der Jugend durchführen, der die Zukunft der Nation anvertraut ist; eine solche Fürsorge kann sicherlich als ein Ausdruck der modernen Zivilisation angesehen werden, der zu den besten gehört.

Aus dem Röntgen- und Lichtinstitut der Universität Köln, Bürgerhospital
(Direktor: Prof. Dr. Grashey)

Beiträge zum Röntgenbild der Vena azygos[1])

Von **M. Dahm** und **F. Müller-Kemler**

Mit 17 Abbildungen

Es ist schon lange bekannt, daß rechts neben der Luftröhre nahe der Abgangsstelle des rechten Hauptbronchus sehr häufig auf den üblichen Sagittalbildern des Brustkorbes als auch auf Aufnahmen in schräger Richtung der Schatten der Vena azygos (Vena thoracica longa dextra) zu erkennen ist. Im ausländischen Schrifttum wurde hierauf zuerst von Mowat und Busi hingewiesen. Ottonello aus der Schule Busis verdanken wir außerdem noch weitere wichtige Einzelheiten über die Röntgenanatomie dieses Mediastinalbereiches. Der Nachweis der Vene ist möglich, weil an der erwähnten Stelle im allgemeinen dieses Gefäß über den rechten Hauptbronchus fast in der Sagittalebene verläuft, während es nach vorn zu in die Vena cava cranialis einmündet. Es war daher anzunehmen, daß auf Schichtaufnahmen namentlich in Schnittiefe der Bifurkation ein rundlicher Schatten, bedingt durch das hier verlaufende orthograd getroffene Gefäß, besonders deutlich in Erscheinung tritt. Es überrascht aber, daß diese in Sagittalrichtung verlaufende Vene bei Erörterung der Schichtbilder keine Erwähnung fand, sondern als Drüsenschatten angesprochen wurde (Sopp, Burger und van Weel). Auch in dem Buch von Greineder über das Schichtbild der Lunge und des Tracheobronchialbaumes ist sehr häufig von einer isolierten Drüse im rechten Tracheobronchialwinkel die Rede. Auf einer Skizze zu den Lungengefäßen ist die kleine Vorbuchtung eingezeichnet, aber nicht besonders angeführt, von der Möglichkeit des Nachweises der Vena azygos wird nicht gesprochen. Zweifel an der Deutung der im rechten Luftröhrenbronchuswinkel gelegenen, als Drüsenschatten angesprochenen kleinen Vorbuchtung sind bisher nur von Henningsen geäußert worden. Aus der Tatsache, daß dieser Schatten bei vorhandenem Lobus venae azygos auf Schichtaufnahmen nicht nachweisbar ist, hat Henningsen geschlossen, daß kein Drüsenschatten vorliegt, sondern die erwähnte Vorbuchtung durch ein Gefäß, und zwar die Vena azygos bedingt ist. Im übrigen wird auf die Untersuchungen Busis Bezug genommen.

Es lohnt sich nun die Prüfung, ob die Aufschlüsse, die uns die Schichtuntersuchung über Lage und Verlaufsrichtung dieses Gefäßes vermittelt, ergiebiger sind als die Befunde auf den üblichen Sagittalbildern. Weiterhin erscheint es von Interesse, ob nicht unter besonderen Bedingungen der Gefäßschatten deutlicher in Erscheinung treten und vielleicht auch in der Breite wechseln kann. Die Möglichkeit ist durchaus gegeben, da es sich hier um ein Abflußgebiet handelt, das unter Umständen eine ungewöhnliche Beanspruchung erfährt. Schließlich erscheint es reizvoll zu klären, wie

[1]) Herrn Prof. Frik zum 65. Geburtstag.

weit dem Nachweis dieses Gefäßes und etwaigen Breiteänderungen nicht nur vom theoretischen, sondern auch vom praktisch-diagnostischen Standpunkt aus eine Bedeutung beizumessen ist. Diese verschiedenen Fragen über die Darstellungsmöglichkeit und etwaige Weiteänderungen dieses Gefäßes finden allerdings erst ihre Berechtigung, wenn man sich der mannigfaltigen Aufgaben erinnert, die unter normalen und pathologischen Verhältnissen dieser Vene zufallen können.

Die Vena azygos wird als Entlastungs- und Hilfskanal für die Vena cava inferior angesehen. Sie dient als Notschaltung zwischen der kranialen und kaudalen Hohlvene und ferner zwischen diesen beiden großen Gefäßen und der Pfortader. Die letztere kann bekanntlich über die Kranzadern des Magens, die Speiseröhrenvenen und die Azygos mit der oberen Hohlvene in Verbindung treten. Die Azygos bildet eine Großanastomose zwischen den beiden Cavae und kann als eingeschalteter Kollateralkreislauf dienen. Man hat hervorgehoben, daß sie sowohl die obere Hohlvene ergänzt, deren intraperikardialer Teil keinerlei Zuflüsse empfangen kann als auch die untere Hohlvene entschädigt für deren unselbständigen intrahepatischen Teil. Die Vena azygos nimmt das Blut der neun untersten Interkostalvenen und der Vena hemiazyos auf, ferner fließen ihr mediastinale und bronchiale Venen zu. Außerdem ist sie wahrscheinlich auch physiologisch intermittierend das Abflußgebiet für die Venen des unteren Ösophagusabschnittes. Nach Angaben französischer Autoren aus der Schule des Anatomen Testuts kann die Stromrichtung in diesem Gebiet nämlich wechseln, maßgeblich werden für den Abfluß des Blutstromes aus dem Bereich des unteren Drittels der Speiseröhre einerseits die Verdauungsphasen in Milz, Leber und Pankreas angesehen, andererseits die durch die Einatmung geschaffenen begünstigend wirkenden Druckverhältnisse im Brustkorb. So soll nur im Nüchternzustand ein Abfließen zur Pfortader, im Zustand der Verdauungsarbeit dagegen der Abtransport kavawärts erfolgen können.

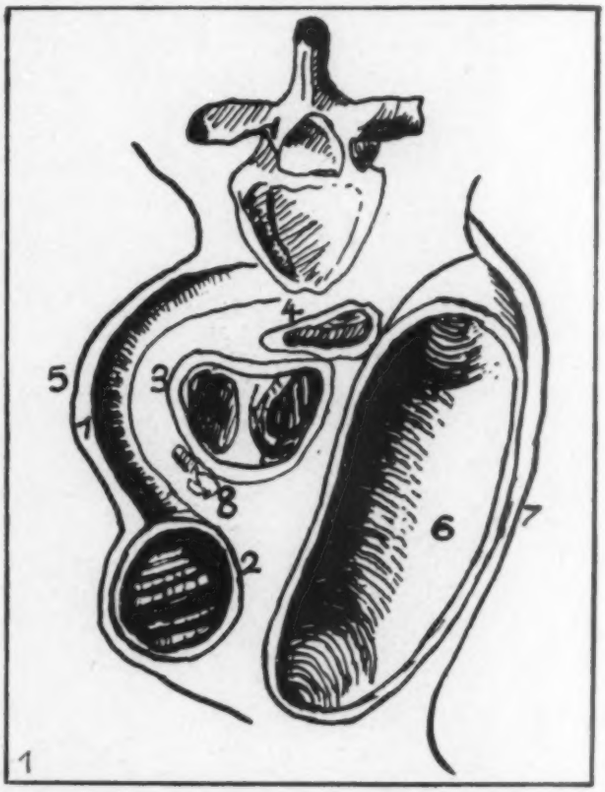

Abb. 1. Verlauf der Vena azygos im Querschnitt nach Andreassi. 1 Vena azygos, 2 Vena cava cranialis, 3 Bifurkation, 4 Speiseröhre, 5 Mediastinale Pleura rechts, 6 Aortenbogen, 7 Mediastinale Pleura links, 8 Paratracheale Drüsen.

Die Vena azygos hat eine Länge von 20—25 cm und eine lichte Weite in der Nähe der Einmündungsstelle von 8—10—12 mm. Im unteren Brustkorbbereich beträgt der Querdurchmesser nur 3—4 mm. Die zunehmende Erweiterung nach der Cava cranialis zu spricht für den Blutstrom in der Richtung nach oben. Klappen sind nur etwa 2 cm von der Einmündungsstelle und oberhalb des Auslaufes der Vena intercostalis prima vorhanden. Die Bogenklappe ist stattlich entwickelt, die Mündungsklappe verkümmert dagegen meist frühzeitig (Gruber). Die im Bogenbereich befindliche Klappe ist jedoch nur bei einem Teil der Menschen suffizient, dann vermag sie allerdings die Rückflutung des Blutes aus der Cava superior in die Azygos völlig zu verhindern (Henschen). Die verschiedenen schon erwähnten kleineren, der Azygos zufließenden Venen sind alle klappenlos. Nach Schön, der den mediastinalen Stauungsbildern eine besondere klinische Betrachtung gewidmet hat, sind die wenigen oben angeführten Klappen der Azygos niemals schlußfähig, so daß bei

dem sicheren Fehlen von Klappen selbst in den kleineren und kleinsten Zuflüssen eine Rückstauung sich auch überall in den verschiedenen Verzweigungen bemerkbar macht.

Wenn man sich über den Verlauf dieses Gefäßes sowie über seine Lagebeziehungen zu den Nachbarorganen orientieren und Röntgenbefunde zu den Angaben in anatomischen Atlanten in Beziehung setzen will, so stößt man auf zahlreiche Schwierigkeiten. Sofern man allerdings nur an das bekannte Zeichen des kleinen ovalen Schattens im rechten Tracheobronchialwinkel denkt, so ist die Deutung leicht in Erinnerung der Tatsache, daß die Vene hier fast völlig in der Sagittalebene über den rechten Bronchus herzieht. Auf Röntgenschichtbildern läßt sich aber unter besonderen Bedingungen zuweilen außerdem noch ein querfingerdickes Schattenband verfolgen, das von der Abzweigungsstelle des rechten Hauptbronchus oberhalb des Bifurkationsspornes hinter der Trachea läuft und sich in der Nähe des Aortenbogens verliert. Namentlich unter besonderen pathologischen Verhältnissen bei Überlastung des Kollateralkreislaufes oder bei Stauung tritt diese Querverbindung deutlich in Erscheinung und man findet nur sehr schwer in den bekannten anatomischen Lehrbüchern und Atlanten einen zuverlässigen Hinweis für einen solchen Gefäßverlauf, der sich hier in dieser Höhe so weit von dem rechten Wirbelsäulenrand entfernt und sogar etwas über die Mitte der Wirbelsäule hinaus ausbreitet. Nach den anatomischen Abbildungen der Einmündungsstelle der Vena azygos wird nur der rechte Hauptbronchus überkreuzt, nicht dagegen teilweise auch noch die Luftröhre. In der Studie von Le Bourdellès über den Lobus azygos ist eine Skizze dieses Bereiches mit Aufblick auf die hinteren Organabschnitte gezeichnet, nach der dieses Gefäß zur Luftröhre überhaupt keinerlei Lagebeziehungen aufweist. Nach den Querschnitten des Brustkorbes (Atlas Pernkopf, Sobotta, Corning) darf man allerdings annehmen, daß die Vene teilweise etwas hinter der Luftröhre herzieht, da die Einmündungsstelle in die Cava cranialis wesentlich lateraler liegt als ihr weiterer Verlauf nahe der Wirbelsäule. Es ist aber nicht ersichtlich, in welcher Höhe und in welchem Ausmaß die Luftröhre geschnitten wird. Sehr anschaulich lassen dagegen die Thoraxschnitte Andreassis aus dem Anatomischen Institut in Rom die Lagebeziehungen der Vene zu den Nachbarorganen erkennen (Abb. 1). Andreassi hat anläßlich gemeinsamer vergleichender Untersuchungen mit dem Röntgeninstitut Busis festgestellt, daß außer der bekannten Kreuzung mit dem rechten Hauptbronchus die Vena azygos noch einen weiteren großen Bogen zur Wirbelsäule hin beschreibt, bevor sie ihren Weg nach abwärts nimmt. Hierdurch ist es möglich, auch in einem schrägen Durchmesser diese Vene im Querschnitt zu treffen, worauf auch bereits Mowat aufmerksam gemacht hatte. Ergänzt werden diese zur Klärung unserer Röntgenschichtbefunde wichtigen Hinweise durch Kontrastfüllungsuntersuchungen der großen Thoraxgefäße und der Herzhöhlen, die Laubry, Cottenot, Routier und Heim de Balsac vorgenommen haben. Aus diesen Feststellungen, die unter verschiedenen Richtungen des Strahlenganges getroffen wurden, läßt sich ein außerordentlich plastisches Bild ermitteln über den Verlauf und die Lage der Vena azygos zu den Nachbarorganen. Hiernach ist sicher, daß die Vene nicht nur kurz oberhalb der Bifurkation den rechten Hauptbronchus kreuzend in Sagittalrichtung verläuft, sondern daß sie außerdem zuweilen noch einen deutlichen zweiten Bogen nach links hinter der Luftröhre her beschreiben und tatsächlich fast in der Mitte der Wirbelsäule nach abwärts ziehen kann, wobei sie sich weiter unten wieder lateraler wendet (Abb. 2 und 3). Wenn auch die Aorta mit Kontrastmittel gefüllt ist, so wird erkennbar, wie auf Röntgenbildern die Vene sich im Schatten der Hauptschlagader verlieren kann. Auch auf der Skizze von Andreassi (Abb. 1) läßt sich diese Möglichkeit ablesen. Die Feststellungen über den Gefäßverlauf und die topographischen Beziehungen wurden an Leichen getroffen, nachdem vorher größere Kontrastmengen in die Jugularis eingelassen waren. Die Bifurkation liegt bekanntlich etwas oberhalb des querverlaufenden rechten Pulmonalisastes, eine Verwechslung mit diesem Gefäß ist nicht möglich.

Die Blutfüllung der Vena azygos kann unter verschiedenen physiologischen Verhältnissen als auch unter pathologischen Bedingungen sehr unterschiedlich sein. Zunächst ist schon die Körperlage verantwortlich für den Grad der Blutansammlung in den thorakalen Venen. Einen wesentlichen Einfluß hat die Atmung in ihrem verschiedenen Ausmaß. Die Einatmung wirkt bekanntlich durch

Herabsetzung des intrathorakalen Druckes blutfördernd. Der gleiche Faktor spielt eine Rolle während forcierter Einstellung des Brustkorbes beim Müller- und Valsalva-Versuch. Bekannt sind auch die Änderungen des intrathorakalen Druckes unter pathologischen Bedingungen bei der Trachealstenose. Durch krampfhafte Einatmung erfolgt eine verstärkte Ansaugung venösen Blutes, bei der anschließenden exspiratorischen Erhöhung des Pleuradruckes muß immer eine kurze erhebliche Stauung in den Venen vorhanden sein. Es kommt dabei bei länger bestehenden Stenosen eine Erweiterung des rechten Vorhofes zustande, der später auch eine Dilatation der rechten Kammer

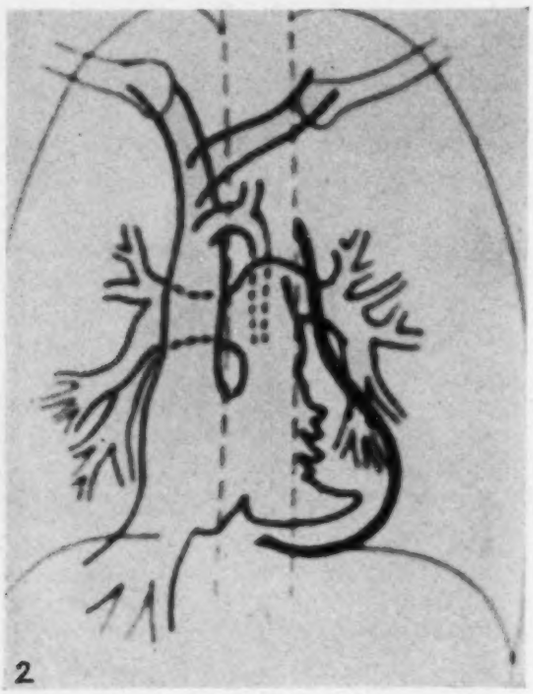

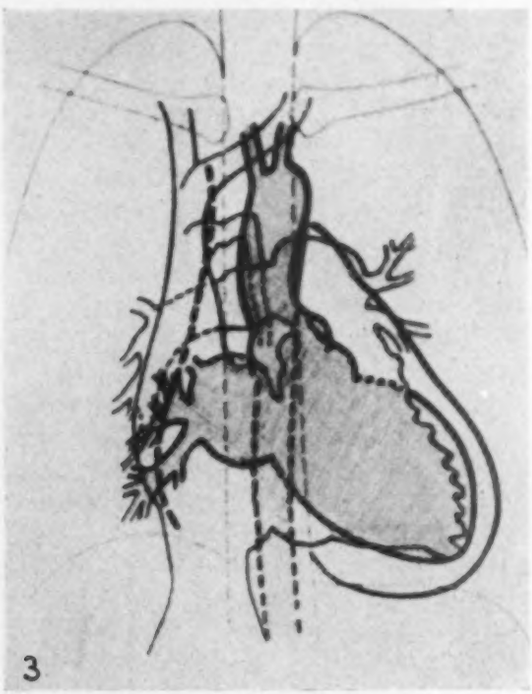

Abb. 2. Verlauf der Vena azygos mit Abgang der Vena intercostalis prima.

Abb. 3. Lagebeziehung der Vena azygos zum Aortenbogen. Skizzen nach Kontrastfüllungen an Leichen nach Laubry und Mitarbeiter.

folgt. Nissen, der Untersuchungen über die Folgeerscheinungen umschriebener Druckwirkung im Mittelfellraum auf den Kreislauf anstellte, nimmt an, daß beim „Stenoseherz" die Dilatation (vielleicht auch Hypertrophie) die Wirkung der vermehrten Blutzufuhr zum rechten Herzen darstellt. Gemeinsam mit Cokkalis stellte Nissen fest, daß bei experimenteller Trachealstenose der Mittelwert des negativen Pleuradruckes wächst. Der in solchen Fällen wesentlich erhöhte negative Druck der Brusthöhle dehnt die Venen und die rechte Herzkammer aus. Eine begrenzte Kompression der Trachea führt nach Nissen dagegen nicht zu erheblicher Gefäßstauung.

Für unsere Röntgenuntersuchungen sind besonders wichtig jene möglichen Veränderungen, die speziell die Vena azygos betreffen. Es ist bekannt, daß eine Azygosstauung klinisch charakteristische Bilder zu geben vermag. Nach Schön tritt eine Erweiterung im Gebiet der drei untersten Interkostalvenen auf mit gürtelförmigem Venenkranz entlang der unteren Thoraxöffnung. Gleichzeitig besteht ein doppelseitiger Erguß in der Pleura. Derartige Stauungsbilder werden nach Schön besonders beobachtet bei rechtsseitigem Oberlappenbronchuskrebs und beim Karzinom der Speiseröhre in Höhe der Bifurkation sowie bei dem infiltrierend wachsenden Lymphosarkom und Lymphogranulom. Stauung im Azygosgebiet kann also auf die Möglichkeit eines Bronchuskarzinoms des

rechten Oberlappens oder auf einen Ösophagustumor in Höhe der Bifurkation hinweisen oder auf primäre maligne oder seltener sekundäre metastatische Lymphdrüsenerkrankung. Die einfache Entzündung bei Tuberkulose sowie die Hyperplasie bei Leukämie soll nie eine derartige isolierte Stauung im Azygosbereich verursachen können. Nissen hat bei den bereits erwähnten Untersuchungen über die Folgen künstlicher Raumbeengung im hinteren oberen Mediastinum eine Drosselung der Vena azygos hervorrufen und auch einige klinische Beobachtungen zum Bilde einer derartigen Azygosstauung anführen können. Da die Vene teilweise auch Blut aus den Bronchien und der Trachea aufnimmt, treten bei der Azygosdrosselung in dem Bereich dieser Organe Varizen auf, die zu schweren Blutungen Veranlassung geben können. In der Klinik Sauerbruch konnten diese Folgeerscheinungen bei einem Aneurysma der Aorta descendens sowie bei einer retrotracheal gelegenen intrathorakalen Struma beobachtet werden. Das seltene Auftreten von Ösophagusvarizen bei hochsitzenden Mediastinaltumoren ist schon mehrfach im Schrifttum hervorgehoben worden. Ein vermehrter Zufluß in die Vena azygos ist auch möglich bei Kompression der Vena cava superior oberhalb der Einmündungsstelle dieser Vene. Der Blutabfluß aus Kopf-, Hals- und Armgebiet kann von zahlreichen Nebenbahnen übernommen werden. So gibt Middeldorpf an, daß die Stromsperre an der erwähnten Stelle „störungslos ausgeglichen" werden kann, da die Azygos den vermehrten Zustrom aus den Interkostalgefäßen und der Vena mammaria interna aufzunehmen in der Lage ist. Es ist einleuchtend, daß die dünnwandigen Venen, deren Druck nahe dem Herzen fast Null beträgt, sehr leicht bei infiltrierend wachsenden intramediastinalen Tumoren der Kompression ausgesetzt sind im Gegensatz zu den Arterien, die unter hohem Binnendruck stehen. Bei expansiv sich ausbreitenden Geschwülsten spielen durch Verlagerung Ausgleichs- und Anpassungsvorgänge eine große Rolle, wie auch Middeldorpf betont hat.

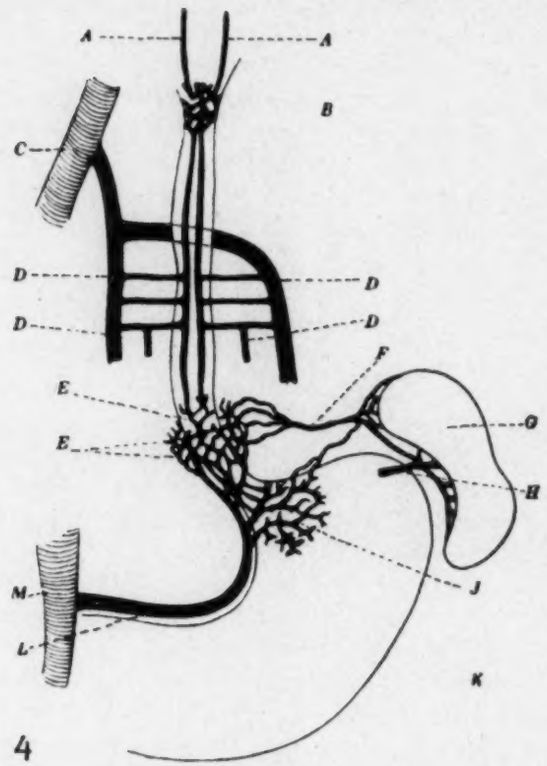

Abb. 4. Schematische Darstellung der Ösophagusvarizen bei gestörtem Pfortaderkreislauf nach Eppinger. *A* und *B* = Venen des mittleren Teiles des Ösophagus. *C* = Vena cava superior. *D* = Vena azygos und Vena hemiazygos mit zuführenden Venen (V. pericardialis, V. mediastinalis posterior, V. intercostalis, V. diaphragmatica). *E* = Innerer submukös gelegener Venenplexus im rechten Ösophagusabschnitt. *F* = Kleine Venenäste vom Ösophagus zur Milz. *G* = Milz. *H* = Stamm der Milzvene. *J* = Äußerer periösophagealer Venenplexus. *K* = Magen. *L* = Vena coronaria ventriculi. *M* = Pfortader.

Bei Insuffizienz des Herzens mit einer allgemeinen Stauung ist natürlich ebenfalls das System der Azygos beteiligt. Auf die Möglichkeit des röntgenologischen Nachweieses der Erweiterung der Vene bei derartigen Zustandsbildern haben bereits Durieu und Lequime hingewiesen, die auch auf die Verkleinerung dieses Gefäßschattens bei Rückgang der übrigen Stauungszeichen aufmerksam machten. Diese Befunde sind jedoch nicht so überaus eindrucksvoll und eindeutig, es geht daher sicher zu weit, wenn Teschendorf in der Differentialdiagnostik der Thoraxorgane hervorhebt, daß man röntgenologisch mit Hilfe dieses Nachweises eine periphere Stauung feststellen kann.

Eine isolierte Beanspruchung der Azygos bei Prozessen außerhalb der Brusthöhle tritt bei Hypertension im Pfortadergebiet auf, besonders bei der Leberzirrhose und der Milzvenenthrombose.

Es sei nur an das bekannte Schema Eppingers erinnert, um die Zwischenschaltung und Mehrbelastung der Azygos, die nun das pfortaderpflichtige Blut aus den unpaaren Organen des Bauches zur kranialen Kava leitet, verständlich zu machen (Abb. 4). Eine Folge dieser Umleitung, der Benutzung und Überbelastung dieser kleineren „Feldwege" an Stelle der sonst üblichen „Hauptstraßen" ist das Auftreten von Venenerweiterungen in der Speiseröhre meist vorwiegend im unteren Abschnitt.

Es sind also zahlreiche Möglichkeiten, die sowohl physiologisch, besonders aber auch unter pathologischen Voraussetzungen durch Mehr- oder Überbelastung oder durch Stauung wahrscheinlich eine Weiteänderung der Vene zur Folge haben können und vielleicht auch einen entsprechenden Befund im Röntgenbild erwarten lassen. Der Nachweis kann natürlich nur geführt werden, wenn die Gefäßsilhouette nicht durch Drüsen- und Geschwulstschatten oder andere nichtstrahlendurchlässige Gewebsbestandteile völlig überlagert ist. Es ist sehr wesentlich, daß bei der Röntgenschichtuntersuchung der Azygos nicht nur der Anteil im Tracheobronchialwinkel sichtbar werden kann, sondern zuweilen auch der Verlauf der Vene hinter der Luftröhre, der letztere Abschnitt erscheint sogar unter besonderen Bedingungen der Beurteilung der Gefäßweite und dem Nachweis etwaiger pathologischer Abweichungen leichter zugänglich. Diese Erscheinung findet ihre Erklärung, da das Kontrastmittel „Luft" in der darüberliegenden Trachea und abzweigenden Hauptbronchien sowie in der Lunge (Azygosfurche) den Schatten dieses benachbarten Gefäßes isoliert aus dem Bereich des lockeren mediastinalen Bindegewebes und Fettes hervortreten läßt, sofern es allerdings nicht von anderen ebenso dichten schattengebenden Geweben eng umgrenzt wird, die einen Nachweis des Gefäßverlaufes nicht mehr gestatten.

Der bereits geschilderte Weg der Vena azygos hinter der Trachea zum rechten Hauptbronchus ist auf Schichtbildern zuweilen besonders eindrucksvoll bei Überbeanspruchung dieses zwischengeschalteten Kollateralkreislaufes im Fall einer Leberzirrhose oder Milzvenenthrombose zu erkennen, wenn gleichzeitig noch Ösophagusvarizen bestehen. Bekanntlich geht in solchen Fällen das pfortaderpflichtige Blut vorwiegend über die Kranzadern des Magens und die erweiterten Speiseröhrenvenen zur Azygos, in der ebenfalls infolge der Mehrbeanspruchung wahrscheinlich eine entsprechende Dehnung der Lichtung stattgefunden hat. Es sind zwar im Schrifttum über die letztere Folgeerscheinung keinerlei spezielle pathologisch-anatomische Angaben zu finden, unterstützt wird jedoch diese naheliegende Vorstellung durch röntgenologische Beobachtungen Grillis. Bereits Mowat und Busi hatten, wie schon erwähnt, gezeigt, daß auch bei Aufnahmen in erster Position die Azygos infolge eines großen Bogens nahe der Wirbelsäule orthograd sich abzeichnen kann. Grilli hat nun einige sehr eindrucksvolle Bilder in dieser Aufnahmerichtung beigebracht, die vor allen Dingen bei Ösophagusvarizen eine erhebliche Vergrößerung des Venenquerschnittes an der betreffenden Stelle erkennen lassen. Auf Schichtaufnahmen ist diese Erweiterung der überbelasteten Vene im Aufsichtsbild nachzuweisen, und zwar zeigt sich ein Gefäßverlauf, wie sich auf Grund der Untersuchungen Andreassis und der Kontrastfüllungen Laubrys und seiner Mitarbeiter erwarten läßt.

Bei einem 49jährigen Mann, der seit mehreren Jahren wegen Leberzirrhose in Beobachtung der Medizinischen Poliklinik Bürgerhospital (Prof. Wüllenweber †) stand, sind Varizen im unteren Abschnitt der Speiseröhre vorhanden (Abb. 5a). Die Schichtaufnahmen lassen im Bereich der Bifurkation ein querfingerdickes Schattenbild erkennen, das vom rechten Tracheobronchialwinkel hinter der Luftröhre zu verfolgen ist und sich im Bereich des linken Hauptbronchus sowie des Aortenbogens verliert, der Bifurkationssporn zeichnet sich deutlich ab. Es handelt sich im Einklang mit den vorausgeschickten Erörterungen um den Schatten der Vena azygos, die wahrscheinlich erweitert ist (Abb. 5b und c). In Höhe der Umbiegungsstelle dieser Blutader zweigt nach aufwärts ein kleiner, nur im Anfangsteil zu erkennender Bogen ab, er rührt von der hier verlaufenden, hinteren, mediastinalen Lungengrenze her.

Bei unserer anderen Beobachtung (Abb. 6a und b) handelt es sich um eine 49jährige Frau, die wegen schwerer Hämatemesis bereits zweimal das Krankenhaus aufsuchen mußte. Es besteht eine Leberzirrhose (Lues) mit ausgedehnten Speiseröhrenvarizen, die nicht nur im unteren Drittel, sondern auch weit nach oben hin bis zum Aortenbogen nachweisbar sind. Wenn es auch als Regel gilt, daß die Varizen bei Stauungen im Pfortadergebiet in der unteren Hälfte der Speiseröhre auftreten (Prévôt), so scheint jedoch eine Ausbreitung bis in die obere Hälfte

nicht zu den Seltenheiten zu gehören (Beutel, Baumann). Lossen und Preuschoff erwähnen zwar, daß dieses Vorkommnis im mittleren Drittel als „größte Seltenheit" beschrieben wurde. Das Schichtbild des Bifurkationsbereiches zeigt wieder deutlich den breiten Venenschatten hinter der Trachea.

Abb. 5a. Ösophagusvarizen bei Leberzirrhose.
Abb. 5b. Vena azygos, Schichtbild in 8½ cm vom Rücken gemessen.

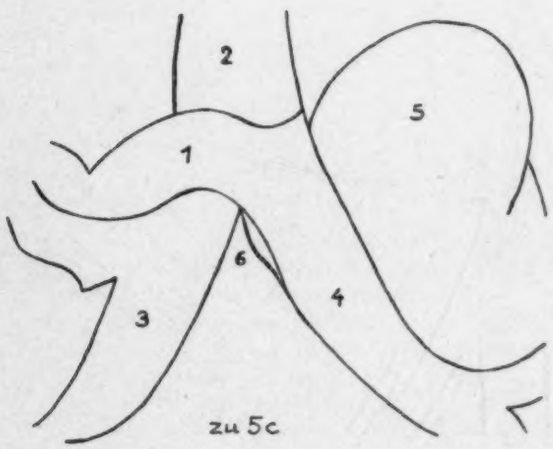

Abb. 5c. Vena azygos, Schichtbild in 9¼ cm vom Rücken aus gemessen.
Skizze zu Abb. 5c. 1 Vena azygos, 2 Trachea, 3 Rechter Hauptbronchus, 4 Linker Hauptbronchus, 5 Aortenbogen, 6 Bifurkationssporn.

Wir haben bisher bei 4 Kranken mit Ösophagusvarizen bei Leberzirrhose Schichtaufnahmen anfertigen können. Die Azygos scheint jedoch nicht immer hinter der Trachea so deutlich in Erscheinung zu treten. Auch Grilli hat nicht in allen Fällen eine wesentliche Erweiterung der betreffenden Vene bei einer Leberzirrhose feststellen können. Die Ursache für den fehlenden oder nur sehr schwachen Nachweis der Azygos an der erwähnten Stelle hinter der Luftröhre mag im Einzelfall sehr verschieden sein, wenn angenommen werden darf, daß sie als Kollateralkreislauf eingeschaltet ist und mehr beansprucht wird als unter normalen Verhältnissen. Zunächst muß man in Betracht ziehen, daß wahrscheinlich nicht immer die technischen Voraussetzungen zu ihrer Erkennung gleichmäßig günstig liegen,

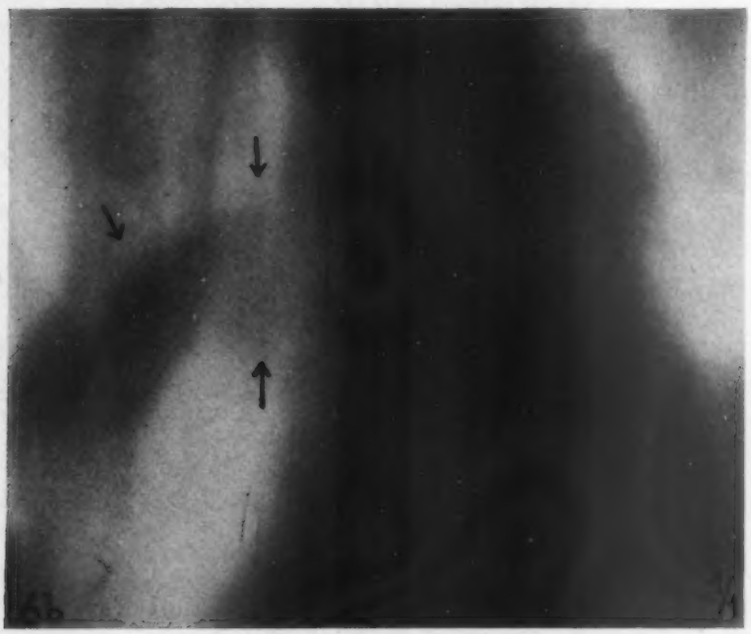

Abb. 6a. Ösophagusvarizen bei Leberzirrhose. Ausschnitt der Speiseröhre oberhalb der Bifurkation.

Abb. 6b. Pfeile = Vena azygos. Schichtbild in 9 cm vom Rücken aus gemessen.

sicher fällt entscheidend ins Gewicht, daß die Schnittführung nicht jeweils entsprechend getroffen wird, um diesen Gefäßschatten in einer Ebene deutlich auch hinter der Luftröhre in Erscheinung treten zu lassen. Im übrigen ist zwar die Annahme wohl berechtigt, daß bei dem Auftreten von Ösophagusvarizen mit einer Hypertension im Pfortadergebiet gerechnet werden kann, wenn auch nicht übersehen werden soll, daß die Meinung vertreten wurde, die Erweiterung der Speiseröhrenvenen sei nicht die Folge einer Pfortaderstauung, sondern das Zeichen einer Schädigung der betreffenden Gefäße durch Gifte, die aus der Milz stammen und bei der Leberzirrhose aufzutreten pflegen. Sie sollen eine Phlebitis mit Stauung und Ektasie herbeiführen können (Abrami und Fouquet). Nach dieser Auffassung ist es natürlich nicht wahrscheinlich, daß das Auftreten von Varizen in der Speiseröhre gleichzeitig mit einer Erweiterung der Azygos durch Mehrbeanspruchung dieses Gefäßes verbunden sein muß, vielmehr könnten diese nicht mechanisch, sondern toxisch bedingten Venenschädigungen auch ohne entsprechende Überbelastung des Kollateralkreislaufes zustande kommen. Sicher ist jedoch von Grilli eine bedeutende Erweiterung der Azygos bei Aufnahme in erster Position nicht selten bei Leberzirrhose festgestellt worden,

bekanntlich zeichnet sich in Anbetracht ihres Bogens zur Wirbelsäule auch in dieser Strahlenrichtung der Querschnitt der betreffenden Vene sehr eindrucksvoll ab. Im Aufsichtsbild des Tomogramms haben wir bisher bei zwei Kranken einen entsprechenden Befund erheben können. Als Ursache des fehlenden Nachweises kommen ferner noch Abweichungen im Verlauf dieses Gefäßes im Bereich der Einmündungsstelle als auch Spielarten in der Aufteilung von Azygos und Hemiazygos in Frage, auf die später bei Erörterung der normalen Befunde noch eingegangen werden soll. Sicher ist die Bogenbildung zur Luftröhre hin sehr unterschiedlich ausgeprägt. Vielleicht spielt auch die Dauer des Bestehens als auch das Ausmaß der Umleitung des Blutstromes unter den besonderen Bedingungen der Schädigung des Pfortaderkreislaufes eine Rolle.

Es mag allerdings noch der Einwand möglich sein, daß durch isolierte Überblähung der rechten hinteren mediastinalen Ober- und Unterlappenkante zur Mitte hin unter Freilassung eines Zwischenraumes in Höhe der Lappengrenze der Gefäßverlauf vorgetäuscht sein kann, ähnlich den Befunden, die Barsony und Wald im Bereich der prävertebralen, retroösophagealen Vorwölbung der rechten und linken hinteren oberen mediastinalen Lungengrenzen beobachtet haben. Oberhalb der Azygos weist die hintere wirbelsäulennahe Lungengrenze bekanntlich eine deutliche Vorwölbung auf (Danelius, Barsony und Wald). Unterhalb der Blutader, die im übrigen in einer Lungenfurche verläuft, besteht jedoch keine entsprechende schwache Stelle. Es ist aber denkbar, daß bei stärkerer Überblähung namentlich bei Überdruck durch Bronchusstenose auf der Gegenseite der Venenschatten hierdurch deutlicher in Erscheinung treten kann. Autoptische Kontrollen unter besonderer Berücksichtigung dieser topographischen Möglichkeiten müssen hier noch weitere Einzelheiten klären.

Im übrigen bleibt ferner zu überlegen, ob die hier angeführten ungewöhnlichen Befunde, die auf Grund der Leberschädigung an eine besondere Beanspruchung der Vena azygos denken lassen, nicht auch noch dadurch eine zusätzliche Erklärung finden können, daß zu der Erweiterung der Vene sich außerdem vielleicht noch eine wesentliche Abflußbehinderung hinzugesellt. Alexandrow und Turajew machen darauf aufmerksam, daß die Azygos in einem spitzen Winkel der Vena cava cranialis zufließt und im Falle einer Dilatation an der Einmündungsstelle plattgedrückt wird. Hirschfeld hebt hervor, daß im Bereich der Anastomose nur eine kleine ringförmige Öffnung besteht, die bei der Dehnung der betreffenden Blutader nicht ebenfalls an der Erweiterung teilnehmen kann und daher bei den ungewöhnlichen Verhältnissen den Abfluß des vermehrten Blutandranges behindert. Zum Verständnis der verschiedenen Möglichkeiten sind selbstverständlich autoptische Vergleiche nach Auffüllung der Vene erforderlich. Im übrigen ist auch möglich, daß der Bogenanteil der Vene unter der Mehrbelastung einerseits und der Stauung andererseits eine besondere Ausweitung nach links erfährt. Diese Annahme braucht jedoch nach den Füllungsbildern Laubrys und seiner Mitarbeiter zur Erklärung unserer Befunde nicht gemacht zu werden. Bei der Cirrhose cardiaque sind entsprechende Erweiterungen der Vene nicht zu erwarten, es sei höchstens als Folge einer chronischen allgemeinen Stauung. Eppinger konnte bei diesem Krankheitsbild niemals weder klinisch noch autoptisch Ösophagusvarizen feststellen. Wir haben bei einer derartigen Beobachtung den Venenschatten auf dem Schichtbild hinter der Luftröhre nicht nachweisen können.

Der breite Schatten der Azygos hinter der Trachea ist ferner nicht selten bei Tumoren in der Nähe der Lungenwurzel anzutreffen. So eindeutig in der Erklärung der Befund einer erweiterten Vena azygos bei Hypertension im Pfortadergebiet mit Beanspruchung des Kollateralkreislaufes ist, so mannigfaltige Möglichkeiten scheinen jedoch in letzterem Falle gegeben zu sein. Es ist einleuchtend, daß eine geminderte Luftfüllung atelektatischer Lungenabschnitte, deren Vorkommen bei Bronchusstenosen doch so überaus häufig ist, namentlich bei größerem Ausmaß wesentlich veränderte intrathorakale Druckverhältnisse zu schaffen vermag. So sind auch bekanntlich zahlreiche Zeichen auffindbar, die dieses Ereignis anzeigen, Wanderung der Mittelfellorgane, Überlappung der gesunden Lunge zur kranken Seite, Überblähung der nichtbeteiligten anliegenden Lappen sowie Vergrößerung des negativen intrapleuralen Druckes. Die letztere Folgeerscheinung wurde ebenfalls bei Behinderung der Luftzufuhr im Fall einer Trachealstenose hervorgehoben. Es ist also auch im Hin-

blick auf frühere Hinweise auf die Verhältnisse bei Einengung der Luftröhre die Annahme naheliegend, daß die sicher vorhandenen veränderten Druckwerte auch eine verstärkte Füllung der intrathorakalen Venen hervorrufen können. Außerdem ist bekannt, daß Abweichungen der Blutverteilung und der Umlaufgeschwindigkeit des Blutstromes in den atelektatischen Lungenabschnitten als Folge des gestörten normalen intrathorakalen Druckes aufzutreten pflegen. Reinhardt und Kalbfleisch heben besonders hervor, daß die Lunge ein neuromuskuläres und neurovaskuläres Organ darstellt, daß Reizung des Nervensystems der Lunge verschiedenster Ursache von entscheidender Bedeutung für das Zustandekommen einer Atelektase ist und daß es infolge einer Störung im Bereich der vegetativ innervierten Teile der Lunge zur Auslösung eines pleuropulmonalen Reflexes mit Kontraktion der Lungenmuskulatur und peristatischer Hyperämie kommen kann. Sauerbruch hat bekanntlich allein bei Berührung der Lungenwurzel eine Veränderung der Lungenfarbe bis weit in die Peripherie hin feststellen können, und Reinhardt beobachtete im Anschluß an vorsichtige Betastung der Lungenoberfläche deutliche Dellenbildung mit konsekutiver dunkelroter Verfärbung der betreffenden Stellen durch peristatische Hyperämie. Ferner berichten Birnbaum und Coryllos über eine Verlangsamung des Blutstromes in atelektatischem Gewebe. Alle diese verschiedenen Beobachtungen lenken darauf hin, daß bei ausgedehnter Apneumatose damit zu rechnen ist, daß wesentliche Änderungen der Blutverteilung im Thoraxraum stattfinden. Nun bestehen zwar keine direkten Verbindungen zwischen der Azygos und dem eigentlichen Lungenkreislauf. Die Vena azygos nimmt nur Blut aus den Interkostal-, Mediastinal- und Bronchialgefäßen auf, letztere führen lediglich das zur Ernährung der Lunge zugewiesene Blut ab (Vasa privata). Aber in Anbetracht der vorhandenen Anastomosen zwischen diesen Bronchialgefäßen einerseits und den eigentlichen Lungengefäßen andererseits, die das Nutzblut für den Körper führen (Vasa publica), ist es nicht ausgeschlossen, daß die mehr oder weniger ausgeprägten Abweichungen der Blutverteilung innerhalb der befallenen atelektatischen Gebiete auch indirekt das Abflußgebiet der Vena azygos beeinflussen können. Nach Braus bestehen solche Verbindungen der beiden Gefäßsysteme sowohl im Bereich der Kapillarnetze der Wandungen der Vasa publica (Vasa vasorum), als auch kurz vor der Aufsplitterung der Arteria pulmonalis proximal vor den Alveolen. Auch diese Zusammenhänge verdienen bei der Deutung der auffälligen Befunde im Hinblick auf etwaige Beeinflussung der Azygosfüllung in Betracht gezogen zu werden.

Eine andere mögliche Ursache für eine vermehrte Blutansammlung im Azygosgebiet bei Lungentumoren ist eine Einengung des Strombettes durch Vergrößerung der benachbarten mediastinalen Drüsen oder durch die Geschwulst selbst. Es ist nicht ausgeschlossen, daß dieses Ereignis eine wesentlich größere Rolle spielen kann als die vorhin erörterten anderen Gesichtspunkte. Es ist bekannt, daß auch im Röntgenbild nicht selten der Nachweis für derartige metastatische Prozesse im Mittelfellraum bei primären Lungentumoren namentlich durch Darstellung der Speiseröhre geführt werden kann, und es ist einleuchtend, daß hierbei in Anbetracht der Lagebeziehungen zu den dortigen Drüsengebieten auch das System der Azygos nicht selten in Mitleidenschaft gezogen ist. Bei den schon erwähnten Studien über die mediastinalen Stauungsbilder betont Schön, daß die voll entwickelten Zeichen der Azygosstauung unter anderem auch auf ein Hiluskarzinom hinlenken können. Schubert hat kürzlich auf Seitendifferenzen des venösen Druckes bei Lungentumorkranken aufmerksam gemacht, und zwar fand sich eine Erhöhung des Venendruckes auf der Tumorseite, die zwar nicht wesentlich war, aber doch fast ausnahmslos angetroffen wurde. Bei der Autopsie zeigte sich in solchen Fällen eine durch die Geschwulst oder deren Absiedlungen verursachte Einengung der großen Venen (Vena anonyma und Vena subclavia). Sofern der Abfluß der Vena cava selbst behindert war, konnte eine beiderseitige Erhöhung des Venendrucks festgestellt werden. Auch diese besonderen Untersuchungen, die Schubert zur Ergänzung des Röntgenbefundes empfiehlt, lenken ebenfalls die Aufmerksamkeit auf Störungen des venösen Abflusses im Bereich des Brustraumes bei Bronchialtumoren hin. Man weiß, daß im Falle eines Verschlusses der großen Venen Anastomosen vikariierend den Blutandrang aufnehmen und zum Herzen leiten können und daß bei Behinderung der betreffenden thorakalen Venen auch das System der Azygos

sich einschalten kann. Eingangs wurde bereits auf entsprechende Angaben Middeldorpfs hingewiesen. Unter diesen Bedingungen wäre also auch ohne eigentlichen Verschluß der Azygos allein durch die Mehrbelastung eine Erweiterung dieser Vene bei Lungentumoren möglich. Im Falle einer Verlegung der Azygos ist es wahrscheinlich, daß eine Dilatation der Vene sowohl bei einem Hindernis an der Einmündungsstelle in die Cava cranialis als auch bei Sitz der Stenose distal dieses venösen Zuflusses in Erscheinung treten kann. In letzterem Falle wäre an das Auftreten eines Rückflusses zu denken, der ja in Anbetracht der meist entweder fehlenden oder, wenn vorhanden, fast immer

Abb. 7a. Linksseitiges Bronchialkarzinom. Verlagerung der oberen Luft- und Speiseröhre nach links.
Abb. 7b. Schichtbild in 9 cm vom Rücken aus gemessen bei linksseitigem Bronchialkarzinom. Pfeile = Vena azygos. Aufhellung links neben der Luftröhre durch verlagerte, luftgefüllte Speiseröhre.

schlußunfähigen Klappen ohne weiteres eintreten kann. Nach Schön entspricht, wie bereits hervorgehoben, einer derartigen Azygosstauung auch eine zuverlässige klinische Symptomatik. Man wird also nur eine mehr oder weniger wahrscheinliche Angabe über die vorliegende Ursache der Azygoserweiterung machen können, wenn gleichzeitig auch die erwähnten klinischen Zeichen entwickelt sind. Anderenfalls sind lediglich die verschiedenen diskutierten Möglichkeiten zur Erklärung in Betracht zu ziehen, ohne nun eine Entscheidung treffen zu können. Es versteht sich jedoch nach diesen Hinweisen, daß nur genaue autoptische Untersuchungen im Einzelfall eine zuverlässige Klärung herbeiführen können. Einige Beobachtungen, die den Anlaß zu diesen Erörterungen gaben, seien angeführt.

Bei einem 59jährigen Mann besteht ein linksseitiges hilusnahes Bronchialkarzinom (Abb. 7a), das zu einer geringen Verdrängung der Luftröhre nach rechts geführt hat und die Speiseröhre in diesem Bereich etwas einengt. Oberhalb des Aortenbogens ist der Ösophagus deutlich nach links verzogen. Das Schichtbild der Bifurkation zeigt eine Stenosierung des linken apikalen Oberlappenbronchus. Außerdem tritt deutlich der Azygosschatten in Erscheinung (Pfeile), der sich bis zum rechten Tracheobronchialwinkel verfolgen läßt (Abb. 7b). Die Aufhellung links oberhalb des Aortenbogens neben der Trachea ist durch die luftgefüllte Speiseröhre bedingt. Die Autopsie bestätigte den Befund, Drüsenmetastasen im Mediastinum bestanden nicht. Der große Tumor hatte Speiseröhre und Luftröhre in Hilushöhe etwas nach rechts verdrängt. Die Azygos war nirgends komprimiert. Bei Füllung mit Glyzerin nach vorheriger Abbindung der Cava cranialis unterhalb der Zuflußstelle der Azygos entfaltet sich die Vene überall sehr breit. Das Präparat, für dessen Anfertigung wir Herrn Prof. Guillery (Pathologisches Institut Lindenburg, Prof. Leupold) zu Dank verpflichtet sind, zeigt sehr eindrucksvoll den Verlauf der weiten Vene hinter der

Trachea und neben der Aorta (Abb. 7c). Es ist also in diesem Falle durch die autoptische Kontrolle bewiesen, daß kein Drüsenschatten vorliegt, sondern auf unserem Bild sich die Vena azygos abzeichnet, die lediglich von lockerem mediastinalem Bindegewebe und Fett umgeben ist.

Bei unserer anderen Beobachtung handelt es sich ebenfalls um ein linksseitiges Bronchialkarzinom, das zu einer Phrenikusparese geführt hat (Abb. 8a). Die Trachea ist etwas nach rechts verdrängt. Das Schichtbild läßt wiederum den Verlauf der Vena azygos erkennen (Pfeile). Außerdem ist eine scharf begrenzte Aufhellung im linken Luftröhrenbronchuswinkel nachweisbar, sie rührt von einem größeren Speiseröhrendivertikel her (Abb. 8c und b), wie sich durch Kontrastmittelfüllung leicht beweisen ließ. Die Lage des Venenschattens hinter der Trachea ist natürlich aus der Schnitthöhe ohne weiteres eindeutig festzustellen.

Abb. 7c. Präparat zu Abb. 7b. Darstellung der Vena azygos. Verlauf hinter der Luftröhre, keine Drüsentumoren.

Beide Beobachtungen zeigen deutlich die Möglichkeiten, die sich für die nähere Differenzierung des Mediastinums mit Hilfe der Schichtuntersuchung ergeben. Sie erstrecken sich, wie unsere Befunde lehren, nicht nur auf die Sichtbarmachung der Vena azygos, sondern auch zuweilen auf den Nachweis der Lungengrenzen und etwaiger Lage- und Formabweichungen der Speiseröhre, die natürlich auch auf andere Weise und teilweise sogar besser geklärt werden können. Luftansammlung im Ösophagus, besonders in etwaigen Ausstülpungen und Ausziehungen, die unter dem Einfluß der mit der Atelektase verbundenen Druckänderung verstärkt aufzutreten pflegen oder überhaupt erst zustande kommen, kann intrapulmonale Hohlräume oder Überlappung der Lungenränder im Schichtbild vortäuschen, wenn man die Kontrastfüllung der Speiseröhre anzuschließen versäumt. Man soll aber nicht aus dem Auge verlieren, daß die besonderen Aussichten für die Darstellung der Azygos behindert sind, sofern das Mediastinum durch Drüsenschatten ausgemauert ist und die erwähnte Vene nicht mehr isoliert aus dem lockeren umgebenden strahlendurchlässigeren Gewebe heraustreten läßt. Es wundert daher nicht, daß bei Lymphosarkomen und Lymphogranulomatosen mit besonderer Beteiligung des Mediastinums ein Nachweis der Azygos hinter der Luftröhre bisher nicht geführt werden konnte. Es ist wahrscheinlich, daß ähnliche für die Erkennung des Venenschattens störende Verhältnisse auch im Falle eines bifurkationsnahen Speiseröhrenkarzinoms vorliegen und daß eine Einengung der Vene durch diesen benachbarten Tumor, wie besonders Leichtenstern und Schön beobachtet haben, nicht im Schichtbild erkannt werden, sondern nur aus den klinischen Zeichen geschlossen werden kann.

Die bisherigen Erörterungen über die möglichen Ursachen einer Erweiterung der Vena azygos, wie sie bei einigen Beobachtungen angeführt werden konnte, setzen voraus, daß normalerweise der

Abb. 8b. Schichtbild in 10 cm vom Rücken aus gemessen bei linksseitigem Bronchialkarzinom. Pfeile = Vena azygos. Scharf begrenzte Aufhellung im linken Tracheobronchialwinkel durch Ösophagusdivertikel.

Abb. 8c. Skizze zu Abb. 8b. 1 Azygos, 2 Trachea. 3 Arcus aortae, 4 Linker Hauptbronchus, 5 Rechter Hauptbronchus, 6 Rechter hinterer mediastinaler Lungenrand, 7 Ösophagusdivertikel. *T* = Tumor.

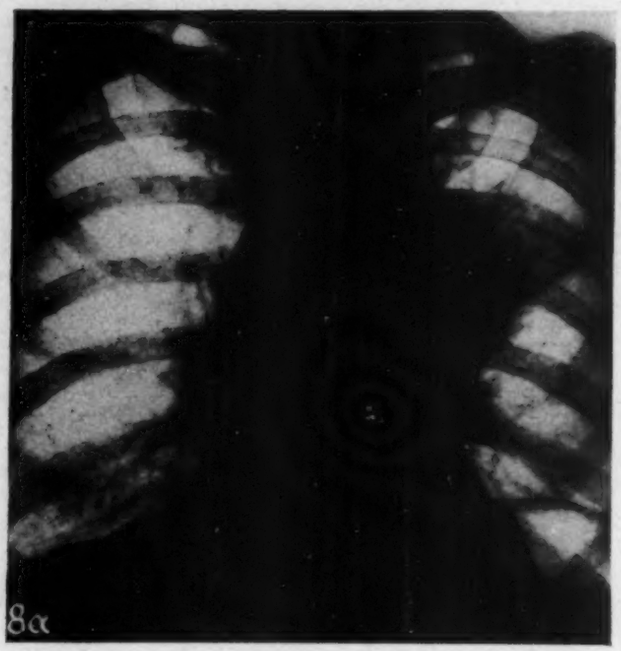

Abb. 8a. Linksseitiges Bronchialkarzinom.

Abb. 8b.

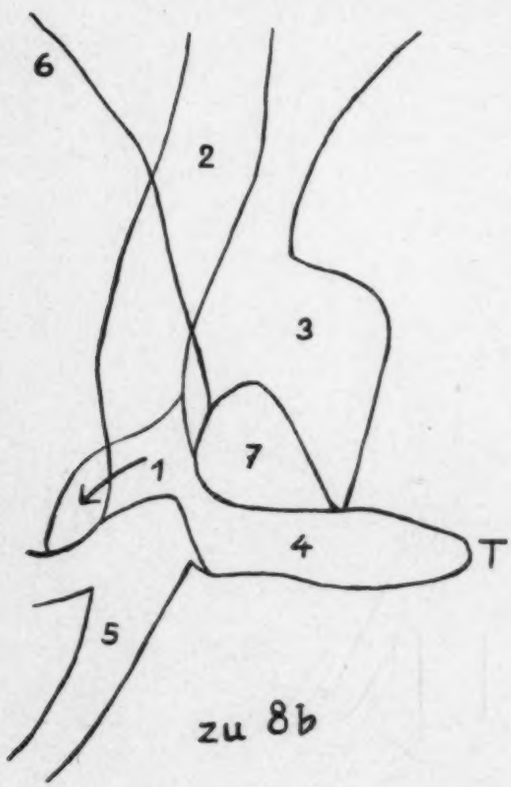

Abb. 8c.

betreffende Venenschatten im Röntgenschichtbild niemals in dieser Breite in der Aufsicht in Erscheinung tritt, denn sonst hätte man nicht die Berechtigung, in diesen Fällen von einem ungewöhnlichen Befund zu sprechen und eine Dilatation anzunehmen, deren Veranlassung allerdings im Einzelfall verschieden sein mag. Es ist nun nicht ohne weiteres einfach, die Grenzen zum Normalen abzustecken, sofern man lediglich den kleinen knopfförmigen Schatten im rechten Tracheobronchialwinkel im Auge hat, leichter erscheint dagegen die Beurteilung des dichten Schattenstreifens hinter der Luftröhre. Man darf nach unseren bisherigen Erfahrungen sicher sagen, daß man normalerweise niemals einen so breiten Venenschatten an dieser Stelle im Aufsichtsbild feststellen kann, wie er bei den angeführten Beobachtungen zutage tritt. Wenn man mehrere Schichtbilder in kurzen Entfernungen etwas hinter der Luftröhre anfertigt und besonders nach dem Azygosschatten fahndet, so läßt sich allerdings zuweilen ein feiner bogenförmiger Streifen erkennen, der sich weiter zum rechten Luftröhrenbronchuswinkel verfolgen läßt. Im allgemeinen grenzt er sich jedoch nicht sehr scharf ab, im übrigen kann dazu die obere Begrenzung des „Venenschattens" noch durch die Aufhellung des hinteren wirbelsäulennahen rechten Lungenrandes vorgetäuscht werden. Nicht selten ist allerdings auch selbst dieser feine bogenförmige Streifen nicht nachzuweisen. Es scheint daher berechtigt, sofern der Azygosschatten sehr breit hinter der Luftröhre sichtbar wird, diesen Befund als auffällig zu bezeichnen und nach einer Ursache für dieses Zeichen zu fahnden. Wir möchten jedoch ausdrücklich betonen, daß wir in Anbetracht der verschiedensten Faktoren, welche die Darstellung der Vena azygos erleichtern oder erschweren können, der Erkennbarkeit dieser Blutader im Röntgenbild hinter der Luftröhre durchaus keine große diagnostische Bedeutung beimessen wollen. Zudem dürfte die Beurteilung etwaiger Weiteänderungen, vielleicht abgesehen von den schon angeführten Beispielen, mit Rücksicht auf die normalen von den Anatomen angegebenen Breiteschwankungen bei den verschiedenen Individuen überhaupt sehr willkürlich und subjektiv sein. Eine wesentliche sichere Beeinflussung des Venenschattens bei stärkster Einatmung und ein Unterschied zur Ausatmungsphase hat sich nicht ergeben. Unsere beigefügten Aufnahmen sind alle bei tiefer Inspiration angefertigt.

Abb. 9. Schichtbild der Bifurkation in 9½ cm vom Rücken aus gemessen bei Lobus venae azygos. Keinerlei Schattenbildung im Bereich des rechten Tracheobronchialwinkels.

Man könnte nun noch ferner daran denken, daß Variationen im Verlauf der Azygos mitunter bei dem fehlenden oder auch sehr deutlichen Nachweis des betreffenden Schattens eine Rolle spielen. Sicher sind Abweichungen dieser Vene bei ihrem Zufluß zur Vena cranialis, abgesehen von der schon hervorgehobenen verschieden stark ausgeprägten Bogenbildung zur Luftröhre hin, sehr häufig und die Möglichkeiten außerordentlich mannigfaltig. Die Untersuchungen, die Alexandrow und Turajew an 25 Leichen vorgenommen haben, zeigen zahlreiche derartige Spielarten, sie betreffen jedoch vorwiegend die tiefer gelegenen Abschnitte des Gefäßverlaufes und nicht das uns besonders interessierende Bogengebiet. Von Bedeutung für unsere Beobachtungen scheint allerdings die Feststellung, daß die Breite des Bogens sehr wechseln kann, besonders bei Atrophie der Hemiazygos (fehlende Hemiazygos) ist der Bogenanteil beträchtlich entwickelt. Es ist klar, daß bei dem

so überaus bekannten Lobus venae azygos der rechte Tracheobronchialwinkel im Schichtbild keinen Venenschatten aufweisen kann, weil das Gefäß bei dieser Varietät zunächst nach hinten verläuft und dann erst die Lunge unter Bildung einer Pleuraduplikatur tief einschneidet, bevor sie in einem großen Bogen zur Kava nach vorn zieht. Hierauf hat bereits Henningsen hingewiesen. Zum Vergleich mit den übrigen Bildern der teils orthograd, teils in Aufsicht getroffenen Vene sei der Befund bei einem Lobus venae azygos gegenübergestellt (Abb. 9). Man erkennt deutlich oberhalb des „freien" rechten Luftröhren-Bronchuswinkels den kleinen rundlichen Schatten der Azygos, von dem sich nach oben zu der Streifen der Pleuraduplikatur verfolgen läßt.

Unsere Mitteilungen sollten zunächst darauf aufmerksam machen, daß es im Schichtbild zuweilen gelingt, die Vena azygos in der Aufsicht hinter der Luftröhre nachzuweisen und daß also außer dem bekannten Querschnitt dieser Vene im rechten Luftröhren-Bronchuswinkel, auf den Henningsen erneut hinwies, noch ein weiterer Verlaufsabschnitt sichtbar werden kann. Man muß daher vor der Feststellung einer Drüse in diesem Bereich auf alle Fälle zunächst an die Möglichkeit des betreffenden Venenschattens denken. Vergleicht man unsere Befunde, die alle sehr große Übereinstimmung untereinander als auch mit anatomischen Untersuchungen sowohl im Verlauf als auch in der Formgebung aufweisen, mit einigen Abbildungen in dem Buche von Greineder, so erscheint es sicher, daß der hier oft als Drüse im rechten Tracheobronchialwinkel angesprochene Schatten von der Vena azygos herrührt. Diese Vermutung ist auch wohl bei der Abbildung berechtigt, die einen entsprechenden dichten Streifenschatten hinter der Luftröhre erkennen läßt (Beobachtung 59). Wenn bei der betreffenden Beobachtung einer hochsitzenden Trachealstenose ausdrücklich vermerkt wird, daß bei der Autopsie vergrößerte Bifurkationsdrüsen gefunden wurden, so spricht diese Tatsache nicht gegen unsere Deutung, denn es wird damit noch nicht bewiesen, daß der strittige Schatten auch tatsächlich durch die nachgewiesenen vergrößerten Drüsen bedingt ist und nicht durch die Vena azygos. Der Vergleich mit unseren Befunden sowie der deutlich erkennbare Zusammenhang mit dem kleinen halbkugeligen Vorsprung im Winkel der Abzweigungsstelle des rechten Hauptbronchus bei mehreren Aufnahmen in verschiedener Schnitthöhe scheinen uns weit eher unterstützende Hinweise für unsere Annahme zu sein.

Unsere Erörterungen hatten außer der rein deskriptiven Hervorhebung des Gefäßverlaufes hinter der Trachea weiterhin die Prüfung zum Ziel, ob es mit Hilfe der Schnittuntersuchung möglich ist, zusätzliche Aufschlüsse über bestimmte Stauungsbilder im Mediastinum zu gewinnen, auf deren klinische Erscheinungen besonders Schön hingewiesen hat. Unsere eingangs gestellten Fragen über die Bedeutung des Nachweises sowie der Aufdeckung etwaiger Breiteänderungen dieser Vene im Röntgenbild und ihre Beantwortung machten die Anführung zahlreicher physiologischer Gesichtspunkte als auch verschiedenster pathologischer Bedingungen erforderlich. Weitere autoptische Kontrollen unter besonderer Berücksichtigung der Darstellung der Azygos sowie der hinteren, mediastinalen Lungengrenzen werden sicher noch ergänzende Befunde zur Klärung der mannigfachen aufgeworfenen Fragen beibringen können.

Zusammenfassung

Im Röntgenschichtbild ist zuweilen der Schatten der Vena azygos auch hinter der Luftröhre nachzuweisen. Man kann in diesen Fällen einen dichten Streifen kurz oberhalb der Bifurkation erkennen, der sich bis zum rechten Luftröhren-Bronchuswinkel verfolgen läßt. Bei Leberzirrhosen mit gleichzeitigen Ösophagusvarizen sowie bei Lungentumoren kann dieser Schatten besonders deutlich in Erscheinung treten. Die verschiedenen Möglichkeiten, die bei der Darstellung eine Rolle spielen können, werden erörtert. Auch das Ergebnis einer autoptischen Kontrolle wird angeführt. Dem Nachweis der Vene im Röntgenbild wird keine große diagnostische Bedeutung zuerkannt. Der Schatten der Azygos darf nicht mit Drüsen der Bifurkation verwechselt werden.

Schrifttum

Abrami und Fouquet, zitiert in Kongr.zbl. inn. Med. 76: 553. — Alexandrow und Turajew, Arch. klin. Chir. 184 (1937): 240-248. — Andreassi, Ann. Radiol. e Fisica med. 10 (1936): 53-56. — Barsony und Wald,

Röntgenprax. 8: 88-95. — Baumann, Dtsch. Z. Verdgs- u. Stoffwechs.krkh. 1938/39: 81-89. — Beutel, Neue dtsch. Klin. 5. Erg.-Bd. 1937. — Birnbaum und Coryllos, Amer. J. Roentgenol. 22 (1929): 401-430. — Braus, Lehrbuch der Anatomie. Verlag Springer, Berlin 1924. — Burger und van Weel, Fschr. Röntgenstr. 57 (1938): 143. — Busi, Verh. 4. Internat. Kongr. Radiol. 2 (1934): 234-236. — Le Bourdeldès, Rev. Tbc. (Fr.) III. sér. 13 (1932): 733-766. — Corning, Lehrbuch der topographischen Anatomie. Verlag Bergmann, München 1923. — Danelius, Fschr. Röntgenstr. 44: 626-634. — Durieu und Lequime, Arch. Mal. Coeur etc. 31 (1938): 609-617. — Eppinger, Die Leberkrankheiten. Verlag Springer, Berlin 1937. — Greineder, Das Schichtbild der Lunge und des Tracheobronchialbaumes. Verlag Thieme, Leipzig 1940. — Grilli, Radiol. med. 23 (1936): 165-177. — Gruber, Arch. Anat. usw. 69 (1866). — Henningsen, Beitr. Klin. Tbk. 93 (1939): 404-412. — Henschen, Arch. klin. Chir. 193 (1938): 383-421. — Hirschfeld, zitiert nach Alexandrow und Turajew. — Kalbfleisch, Allg. path. Schriftenreihe 1941, 2. — Laubry, Cottenot, Routier, Heim de Balsac, Radiologie Clinique du Coeur et des gros vaisseaux. Masson et Co., Paris 1939. — Leichtenstern, Dtsch. med. Wschr. 1891: 489. — Lossen und Preuschoff, Lehmanns Medizinische Atlanten. München-Berlin 1938. — Middeldorpf, Dtsch. Z. Chir. 229: 43-88. — Mowat, Brit. J. Radiol. 4 (1931): 690-692. — Nissen, Dtsch. Z. Chir. 208 (1928): 59-85. — Nissen und Cokkalis, Dtsch. Z. Chir. 194. — Ottonello, Fschr. Röntgenstr. 45, 677-687. — Pernkopf, Topographische Anatomie. Urban & Schwarzenberg, 1927. — Prévôt, Röntgenprax. 1940: 85-90. — Reinhardt, Allg. path. Schriftenreihe 1941, 1. — Sauerbruch, Ärztl. Fortbild.kurs Bad Salzuflen 1932. — Schön, Klin. Wschr. 1940: 413—417. — Schubert, Klin. Wschr. 1942: 891. — Sobotta, Lehmanns Medizinische Atlanten. München. — Sopp, Beitr. Klin. Tbk. 88 (1936), 7: 637. — Teschendorf, Röntgenologische Differentialdiagnostik der Brustorgane. Verlag Thieme, Leipzig. — Testut, zitiert nach Henschen.

Rückblick zur Kymographie des Herzens[1])

Von Prof. Dr. **Pleikart Stumpf**, München

Mit 1 Abbildung

Es sind jetzt 15 Jahre, als ich auf dem II. Internationalen Radiologenkongreß in Stockholm zum ersten Male die Flächenkymographie in ihren Grundzügen darlegte. Dieser Zeitraum rechtfertigt eine besinnliche Rückschau. Eines ist sicher: ein Wunderkind war die Kymographie nicht; die Entwicklung ging langsam; aber sie war stetig und die Reifung dürfte noch nicht abgeschlossen sein.

Die technische Entwicklung war kein schwieriges Problem; in der Grundform ist die Einrichtung die gleiche geblieben. Während der Einwirkung des Röntgenlichtes werden Film und Raster gegeneinander verschoben, so daß das zeitliche Geschehen auf der ganzen Bildfläche in räumliches Nebeneinander umgewandelt wird. Von den vielen Möglichkeiten der Rastergestaltung ist die Anordnung in parallelen Linien geblieben; andere Anordnungen (Strahlenform, Spiralform), wie ich sie in der ersten zusammenfassenden Veröffentlichung als Beispiele anführte, wurden mehrfach versucht, konnten sich aber nicht durchsetzen. Der Parallelraster erfüllt am besten die Grundforderung, daß „in den Durchblicklinien die Form des sich bewegenden Organes erkannt werden kann". Änderungen des Linienabstandes wurden mehrfach durchgeführt, wobei besonders im Ausland die Tendenz sich bemerkbar macht, mit einer kleinen technischen Änderung die Erfindung für sich zu buchen, so daß z. B. in Frankreich von einem Delhermschen Apparat gesprochen wird, nur weil der Schlitzabstand etwas anders ist als bei dem deutschen Modell. Im Laufe der Jahre hat sich natürlich die technische Ausführung des Flächenkymographen etwas geändert. Der Motorantrieb machte der Ölbremse Platz; die Schalteinrichtungen wurden den Röntgenapparaten angepaßt und das Gerät so gebaut, daß ohne Gerätewechsel Durchleuchtung, Momentaufnahmen ohne Raster, Zielaufnahmen und Kymoaufnahmen in rascher Folge vorgenommen werden konnten. Der Kymograph ist dadurch technisch komplizierter, natürlich auch teurer geworden, eine Entwicklung, der alle Geräte mit gesteigerter Mechanisierung unterworfen

[1]) Herrn Prof. Frik zu seinem 65. Geburtstag gewidmet.

sind. Von den Schwierigkeiten der technischen Entwicklung durch eine kleine Firma, die den Mut aufbrachte, sich einer solchen Neuerung anzunehmen, will ich lieber gar nicht reden. Ihr gebührt der Dank, daß sie nicht verzagte. Die Entwicklung ist keineswegs abgeschlossen, die Anpassung an die genormten Filmformate für das Aufnahme- und Betrachtungsgerät wird einen Umbau bedingen, der rückläufig auch wieder manche Vereinfachung bringt.

Die medizinische Entwicklung des kymographischen Verfahrens gestaltete sich wesentlich interessanter. Es war ein Verfahren in die Hand des Arztes gegeben, das die komplizierten Bewegungsvorgänge der inneren Organe festzuhalten, kurvenmäßig zu analysieren und auch wieder als Bewegung vorzuführen gestattete. Diese Möglichkeiten wären natürlich sofort von großem praktischen Wert gewesen, wenn eben diese komplizierten Bewegungen in ihrer pathogenen Bedeutung bekannt gewesen wären. Das aber war durchaus nicht der Fall. So eilte wieder einmal die Technik der Diagnostik voraus. Die Einstellung der Ärzte zu dieser Lage war verschieden. Die Mehrzahl hat wohl weniger in schriftlichen Auslassungen als in Gesprächen die Kymographie als unnütze Spielerei angesehen, andere glaubten das Rezept zur Verbesserung der Diagnostik in weiterer technischer Verfeinerung, wie längere Laufzeit, stärkere Auseinanderziehung zur Gewinnung detailreicherer Kurven (Cignolini u.a.), zu finden. Ich selbst und mit mir eine Reihe von jüngeren Forschern war der Überzeugung, daß nur eine systematische Sammelarbeit mit klinischen Vergleichen und autoptischen Kontrollen der Kymographie ein für die Praxis brauchbares Fundament geben kann. Die Verneinung hatte wie immer das leichteste Spiel. Die Gewinnung detailreicherer Kurven ließ sich technisch nur unter Preisgabe anderer Vorteile, wie Formerfassung und leichtere Handhabung durchführen. Mit der Zahl erkennbarer Einzelheiten stiegen jedoch auch die Schwierigkeiten der Deutung, so daß sich ein praktischer Gewinn daraus nicht ergab. Die systematische kymographische Forschungsarbeit hat zwei Aufgaben: Zunächst muß die Beziehung hergestellt werden zwischen kymographischem Bild und den wirklichen Bewegungsvorgängen und dann müssen eben diese Bewegungsvorgänge mit dem normalen und pathologischen Geschehen in Zusammenhang gebracht werden. — Die letzten zusammenfassenden Arbeiten (vgl. z. B. Kienle, Diätbehandlung bei Herzkranken und das Kymogramm. Gleichzeitig Grundsätzliches zur diagnostischen Leistungsfähigkeit des Flächenkymogramms. Verlag Theodor Steinkopff, Dresden und Leipzig 1943) lassen erkennen, daß der eingeschlagene Weg der richtige war.

Bei der Aufbauarbeit der Herzkymographie mußten verschiedene grundsätzliche Fragen geklärt werden. Dies ging manchmal nicht ohne Polemik ab. Rückblickend wollen wir die wichtigsten Gesichtspunkte noch einmal zusammenstellen unter Weglassung des polemischen Beiwerkes.

1. Kymobild und Wirklichkeit

Meine erste Veröffentlichung befaßte sich mit der Gestaltänderung des schlagenden Herzens und ihrer Erfassung durch das Flächenkymogramm. Zwei Merkmale weist das Flächenkymogramm auf: Kurven am Schattenrande und Dichteänderungen im Innern der Schattengebilde. Die einzelne Randkurve aus dem Zusammenhang gerissen sagt uns wenig; nur in Verbindung mit der gesamten Form lassen die Kurven einen Schluß auf die Gestaltänderung zu. Die Ablesung der Bewegungsamplituden, der Richtung und Geschwindigkeit darf nicht aus der Einzelkurve entnommen werden, sondern ergibt sich durch Verbindung zeitgleicher Kurvenpunkte der ganzen Fläche und Abmessung des senkrechten Abstandes der gewonnenen Linien. Die Veränderung der Kurvenhöhe je nach dem Winkel, den der Schattenrand mit einer Rasterlinie bildet, wurde als Fehler ausgelegt, und immer wieder mußte ich darauf hinweisen, daß der grundsätzliche Fortschritt des Flächenkymogramms gegenüber den auch früher schon geschriebenen Einzelkurven ja gerade in der Möglichkeit der Ausmerzung dieser Fehlerquelle durch die Festhaltung der ganzen Gestalt in der gesamten Bildfläche liegt. Ich glaube, daß der Mediziner, durch die Pulskurven und andere graphische Darstellungen daran gewöhnt, auch beim Betrachten der Kymogrammkurven immer nur an eine graphische Darstellung abstrakter Zustandsänderungen denkt, und bin jedesmal überrascht über das Erstaunen

meiner Zuhörer, wenn ich zeige, daß ganz verschieden aussehende Herzkymogramme, wie sie durch horizontal und vertikal gestellten Raster entstehen, genau den gleichen Bewegungseindruck bei Vorführung im Laufbild erwecken. Das Herz richtet sich doch in seiner Bewegung nicht nach der Rasterstellung; nur das Kurvenbild wird verändert. Der Ausdruck Flächenkymogramm sollte bedeuten, daß damit nicht einzelne Punkte, sondern die Formänderung in der gesamten Fläche erfaßt wird. Die Kymokurven sind nicht Volum- oder Druckkurven gleichzusetzen, sondern sie sind Bausteine für die Festhaltung der Formänderung des Schattenrisses im Verlauf der Herzaktion. Wenn auch die einzelnen Kurvenbilder ein Kunstprodukt, abhängig von der Wahl der Rasterstellung sind, so können wir doch auf ihre Betrachtung nicht verzichten; denn die Herzbewegungen sind oft so klein und vielgestaltig, daß wir sie im Laufbild, das nur einen flüchtigen subjektiven Eindruck vermittelt, nicht verfolgen können. Die Kurven geben immer ein Bild über den Verlauf einer Bewegung, ob sie z. B. in einem Zuge oder mit Zitterbewegungen vor sich geht, und geben, wenn der Raster senkrecht zur Randlinie gestanden hat, eine leichte Ablesemöglichkeit für das Ausmaß der Randverschiebung. Darauf zielt auch die Anwendungsregel, den Raster so zu stellen, daß die Hauptbewegung senkrecht zu den Rasterschlitzen gerichtet ist. Diese Maßnahme erleichtert die Vorstellung und Ablesung, hat aber keine Bedeutung für die Gesamterfassung der Bewegung.

Bei den Beziehungen zwischen Kymobild und Wirklichkeit ist eine weitere Erkenntnis wichtig. Der Schluß vom Flächenbild zur tatsächlichen Bewegung des Herzkörpers ist niemals eindeutig; zu viele Ursachen rufen gleichartige Bewegungsaufschreibungen hervor. Betrachtet man z. B. nur eine Seite des Schattenrandes, so entstehen, wie ich in meiner ersten zusammenfassenden Darstellung im Modellversuch zeigen konnte, sogar bei Pendelbewegungen des gesamten Herzkörpers und bei allseitiger Größenzunahme ähnliche Kurvenbilder, deren Trennung allerdings im Gesamteindruck und bei Betrachtung der Kurven der Gegenseite ohne Schwierigkeit gelingt. Es gibt aber auch andere Ursachen für die Ortsänderung der Randlinie des Herzschattens, wie Drehung des unrunden Herzkörpers um irgendeine, womöglich exzentrisch liegende Achse oder Formänderung des Herzkörpers bei der Anspannung, Vorgänge, deren Trennung selbst bei Benutzung der Vorführung der Gesamtbewegung im Kymoskop nicht restlos gelingt. Die Bewegungen des Herzkörpers sind Mischbewegungen, hervorgerufen durch Formänderungen der Muskulatur beim Kontraktionsvorgang, durch Vergrößerung der Herzhöhlen bei der Füllung und durch die wechselnden Druckverhältnisse im Herz-Gefäßsystem. Demgemäß sind natürlich auch die Kymokurven Differenz- und Summationsprodukte verschiedener Bewegungsvorgänge. Das zweite Merkmal, die Dichteänderungen im Innern der Schattenzone, kann ebenfalls verschiedene Ursachen haben, wie Lageänderung des runden Herzkörpers und Formänderung desselben bei Volumschwankungen. Im Verein mit den Randbewegungen können die Dichteänderungen manchmal dazu dienen, den Ursachen näherzukommen; aber von einem geschlossenen Kreis zwischen Kymobild und Wirklichkeit kann keine Rede sein. Aus allen diesen Gründen warnte ich stets vor reiner Deduktion, muß allerdings feststellen, daß sich manche Bearbeiter immer wieder in Einzelheiten verlieren und „Fehler" finden, die ich angeblich nicht erkannt hätte.

2. Kymobild und Diagnostik

Erstaunt wird mancher fragen, wie es möglich ist, bei dieser Unsicherheit zwischen Kymobild und Wirklichkeit dieses zu diagnostischen Zwecken zu verwenden. Im Grunde genommen müßte sich dieses Erstaunen auf sehr viele Gebiete erstrecken; ein typisches Beispiel ist die Elektrokardiographie, über deren letzte physikalischen Zusammenhänge wir auch nur unvollkommen orientiert sind. Verschiedene grundlegende Erkenntnisse und Beobachtungen rechtfertigen das Vorgehen:

1. Jedes Herz hat sein individuelles, unter ähnlichen physiologischen Bedingungen stets in gleicher Weise sich wiederholendes Kymogramm. Es wurde einmal der Versuch gemacht, bei 50 normalen Kymogrammen in einer Vergleichsserie ohne Namensbeschriftung die Bilder wieder zusammen-

zufinden. Es gelang ohne Schwierigkeit, wobei die Merkmale: Größe des Herzens, seine Form und das Kurvenbild der Bewegung eindeutige Kennzeichen lieferten.

2. Klinisch mit Sicherheit zu erkennende Herzerkrankungen, z. B. Aorteninsuffizienz, Mitralstenose, Herzwandinfarkt, Perikardveränderungen, führen zu charakteristischen Kymobildern, wie sie vielfach beschrieben wurden.
3. Autoptische Kontrollen liegen vor allem bei Herzmuskelveränderungen in größerer Zahl vor.
4. Vergleichskymogramme im Verlauf einer Erkrankung zeigen mit aller Deutlichkeit Unterschiede der Bewegungsbilder, die mit dem klinischen Befund übereinstimmen. Eine Beschreibung solcher Beobachtungen mit lehrreichen Bildern brachte unlängst Kienle in dem bereits oben zitierten Werk.

Diese gesicherten Erkenntnisse und Beobachtungen rechtfertigen die diagnostische Verwertung des Kymogramms.

Im Laufe der Zeit besuchten mich viele Kollegen und fragten nach einem kurzen Rezept zur Auswertung des Kymogramms. Die gegenwärtigen Verhältnisse haben die Drucklegung eines kurzen Kompendiums verhindert. Die Zusammenstellung einiger Richtlinien möge zeigen, wie weit die Kymodiagnostik gediehen ist.

Die erste Grundregel einer praktischen Diagnostik ist, daß alle röntgenologischen Merkmale, wie Größe, Form und Bewegung berücksichtigt werden. Das Flächenkymogramm bietet dazu ohne weiteres die Möglichkeit.

1. Herzgröße und Bewegung. Ein übergroßes Herz mit Bewegungen großer Amplitude ist ein Zeichen von Hypertrophie; ein übergroßes Herz mit kleinen Randbewegungen spricht für das Vorliegen von (tonogener) Dilatation oder für vorgeschrittene Hypertrophie mit Myokardschaden. Diese Unterscheidung bedarf jedoch meist noch der funktionellen Überprüfung. Dazu ist das Belastungskymogramm besonders geeignet. Vergrößert sich nach Belastung die Amplitude erheblich bei gleichzeitiger Verkleinerung des ganzen Herzens, so ist auch bei dem Vorliegen kleiner Amplituden in der Ruhe die Annahme eines arbeitssuffizienten hypertrophischen Herzmuskels gerechtfertigt. Bleibt nach Belastung die kleine Amplitude fixiert bei gleichbleibender Herzgröße, so liegt ein geschädigter Herzmuskel vor. Das Belastungskymogramm macht die Untersuchung zwar umständlicher, es erweist sich aber als sehr wertvoll, wie die Untersuchungen Reindells bei Sportlern und Kienles bei Therapiekontrollen sowie auch eigene Erfahrungen bestätigt haben.

Die Zeit von Millimeterbestimmungen der Herzgröße ist zwar vorbei; doch ist es eine Tatsache, daß das Flächenkymogramm geeignet ist, die größte Ungenauigkeit der veränderlichen Aktionsgröße auszuschalten. Immer wieder wird der Versuch gemacht, die Momentaufnahmen durch das Elektrokardiogramm zu steuern. Diese Komplikation ist überflüssig, wenn man die systolische und die diastolische Größe auf demselben Film aufgezeichnet erhält, wie dies beim Flächenkymogramm der Fall ist.

2. Herzform und Bewegung. Die bekannten pathologischen Herzformen geben bei länger bestehenden Herzklappenfehlern meist für sich allein ein sicheres Merkmal für die Vergrößerung oder Erweiterung einzelner funktioneller Teile ab. Die Unterscheidung wird erleichtert durch die Möglichkeit im Kymogramm Kammer-, Vorhof- und Gefäßteile in den meisten Fällen zu trennen. Besonders wichtig ist diese Möglichkeit, wenn die pathologische Form nicht ausgesprochen ist. Ich habe zur Erleicherung der Ausdrucksweise eine Winkeleinstellung der funktionellen Zonen vorgeschlagen, die von anderen Bearbeitern verschiedentlich übernommen wurde. Die wichtigsten Winkel sind: $\sphericalangle \gamma$ mit dem Medianabstand links als einem Schenkel und der Verbindung des Fußpunktes von *Ml* und dem Umschlagspunkt von Kammer- zu Vorhofbewegung als anderem Schenkel; $\sphericalangle \delta$ entsprechend dem Bezirk der Vorhofsbewegung links; $\sphericalangle \beta$ gebildet von *Mr* und der Verbindung des Fußpunktes mit dem Umschlagspunkt rechts. Kienle übernahm die Bezeichnungen, hat jedoch den Begriff von Winkel β modifiziert und spricht von einem negativen β, wenn der

Umschlagspunkt kaudal von *Mr* gelegen ist, und von einem positiven β, wenn der Umschlagspunkt kranial von *Mr* liegt. Diese Lösung ist glücklich und vereinfacht die Beschreibung, da der Umschlagspunkt in weiten Grenzen wandern kann und das Vorzeichen die Einführung einer neuen Bezeichnung erübrigt. Auch bei normaler Herzform geben diese Winkel einen Anhalt über die Ausdehnung der randbildenden funktionellen Teile. Es wird $\sphericalangle\gamma$ größer bei Hypertrophie der linken Kammer (z. B. Mitralinsuffizienz), und er wird kleiner bei Drosselung der Blutzufuhr (Mitralstenose). Die Winkel δ und β ändern sich mit Überlastung der Vorhöfe in gesetzmäßiger Weise. Rechtsüberlastung und Linksüberlastung lassen sich auf diese Weise gut unterscheiden. Es ist das Verdienst Kienles, in klaren Zeichnungen und Tabellen an einem großen Krankengut gezeigt zu haben, daß im Verlauf diätetischer Kreislaufbehandlung Winkeländerungen eintreten, die die Umstellung der Herztätigkeit beweisen und zahlenmäßig erfassen lassen. Aus solchen Beobachtungen geht hervor, daß die verfeinerte Formablesung im Kymogramm für die Diagnostik besonders bei Verlaufsuntersuchungen von großer praktischer Bedeutung ist.

3. Die Bewegung an sich. Die Amplitude (Bewegungsraum), der Kurvenverlauf und die Zeitverhältnisse sind zu betrachten. Unter Bewegungsraum oder Bewegungsspielraum, wie derselbe Begriff später auch genannt wurde, verstand ich die sichelförmige Fläche, welche entsteht, wenn man bei einem Flächenkymogramm die lateral gelegenen Umkehrpunkte der Einzelkurven für sich und ebenso die medialgelegenen durch Linien verbindet. Von Typ I sprach ich, wenn dieser Raum an der Herzspitze breiter war als kranial, von Typ II, wenn er an der Herzspitze schmäler war. Diese Bezeichnung sollte zunächst lediglich ein Mittel vereinfachter Beschreibung sein. Es zeigte sich allerdings bald, daß Typ II häufiger bei leistungsschwachen Herzen vorkommt, besonders wenn gleichzeitig eine Gesamtvergrößerung des Herzens besteht. Die Beurteilung des Bewegungsraumes ist ein typisches Beispiel dafür, daß die kymographische Diagnostik nicht schablonenhaft gehandhabt werden darf, und daß fast stets eine zweite Untersuchung nach Belastung oder eine Vergleichsuntersuchung nach therapeutischen Maßnahmen notwendig ist (vgl. Bewegungslehre, S. 157). Es fehlte natürlich nicht an Kritikern, die der Typenbeobachtung jede Bedeutung absprachen. Um so erfreulicher ist es, daß nun Kienle zu einer Zusammenstellung kommt, die mit meinen Beobachtungen weitgehend übereinstimmt und die etwas verwickelten Verhältnisse in klarer Form darlegt. Ich folge hier seiner Darstellung und greife die wichtigsten Tatsachen heraus.

Ruhebild	Belastungskymo	Folgerung
Großer Bewegungsraum	Gleichbleibend oder größerer Bewegungsraum, meist Verkleinerung des gesamten Herzschattens	Zeichen guter Herzarbeit
Großer Bewegungsraum	Bewegungsraum kleiner, gleicher oder größerer Herzschatten	Mangelnde Anpassung, Leistungsminderung. Ursache: Meist Myokardschaden oder muskulöse Insuffizienz
Kleiner Bewegungsraum	Vergrößerung des Bewegungsraumes, meist mit Verkleinerung des Herzschattens	Schongang des Herzens bei Sportlern (v. Braunbehrens und Reindell) und bei Herzgesunden (Kienle)
Kleiner Bewegungsraum	Gleicher oder kleinerer Bewegungsraum, Zunahme der Herzgröße	Muskulöse Insuffizienz, Leistungsminderung. Ursache: Myokardschaden, Koronarinsuffizienz

Bei Bewegungsarten, die einen ausgesprochenen Typ zeigen, kann die Tabelle in folgender Weise zusammengestellt werden:

Ruhebild	Belastungskymo	Folgerung
Typ I	Typ I mit Verkleinerung des Herzschattens	Gute Herzarbeit
Typ I	Typ II mit gleichem oder größerem Herzschatten	Leistungsminderung. Ursache: Meist Koronarinsuffizienz
Typ II	Typ I bei Abnahme der Herzgröße eventuell Frequenzsteigerung	Sportherz mit guter Leistung
Typ II	Typ I bei Zunahme der Herzgröße, meist Frequenzabnahme und pathologische Kurvenform (laterales Plateau [Kienle[)	Belastungsinsuffizienz, Leistungsminderung. Ursache: Kompensierte Vitien und Hypertonien
Typ II	Typ II bei Zunahme der Herzgröße; pathologische Kurvenformen, meist Frequenzabnahme	Herzinsuffizienz. Ursache: Koronarinsuffizienz, Myokardschaden

Kienle konnte zeigen, daß die Änderungen des Bewegungsraumes und des Bewegungstypes sowie die Reaktion auf Belastung im Verlaufe von Herzerkrankungen ein charakteristisches Verhalten zeigen, wobei eine gute Übereinstimmung mit dem Auf und Ab der Erkrankungen festzustellen ist. Besonders interessant ist eine Beobachtung bei beginnender Endokarditis, die ich durch eigene Beispiele belegen könnte. Es wird hier nämlich im Anfangsstadium der Erkrankung der Bewegungsraum größer auch nach Belastung. Man kann diese Erscheinung vielleicht als kompensatorische Reaktion auffassen, da die Herzinnenbewegungen durch die entzündlichen Vorgänge gehemmt sind, und andererseits, wie Kienle annimmt, die beginnende Hypertrophie zu einer Vergrößerung des Bewegungsraumes führt. Bezüglich der Einzelheiten therapeutischer Beeinflussung verweise ich auf Kienles lehrreiche Originalarbeit.

Die Kurvenform. Wer zum erstenmal die Herzkymogramme betrachtet, wird des Rätsels Lösung von der Kurvenform erwarten. Das ist nicht der Fall. Der Grund liegt, wie eingangs ausgeführt, in der Vielgestaltigkeit der Ursachen für die Medial- und Lateralbewegungen. Spekulative Konstruktionen über die bei Klappenfehlern zu erwartenden Kurven wurden mehrfach angestellt; sie führten zu keinem praktischen Ergebnis. Bei Myokard und Perikardveränderungen dagegen finden sich charakteristische Bilder, die vielfach beschrieben wurden auch bei Fällen, die autoptisch kontrolliert werden konnten. Solche Formen sind: Die verlängerte systolische und diastolische Formhaltung, auch mediales und laterales Plateau genannt und von mir früher U-Form und Trapezform bezeichnet, ferner die partielle oder totale systolische Lateralbewegung im Kammerbezirk und die Aufsplitterung im diastolischen Schenkel. Dazu kommen noch Zwischenbewegungen (systolische Rückstoßbewegung), Schleuderzacken und andere kleine aufgelagerte Bewegungen, deren Deutung weniger gesichert ist. Alle genannten Formen beziehen sich auf die Kurvenbilder am linken Herzrand.

Das mediale und das laterale Plateau könnte man als gegensätzliche Erscheinungen auffassen. Bei ausgesprochenen Perikardveränderungen ist das auch der Fall. So sieht man bei Pericarditis calculosa, also einem starren Perikard, ein langdauerndes mediales Verharren, und nur am Ende der Diastole entstehen kleine lateral gerichtete Zacken, so daß die U-Form resultiert. Andererseits sieht man bei Pneumoperikard (wie auch meist bei Pneumothorax) ausgesprochen Trapezform, alias laterales Plateau, in reinster Form. Man kann sich dies leicht erklären durch Hemmung der Bewegung im ersten Fall und Fortfall jeder Hemmung im zweiten Fall. Die Amplitudenunterschiede machen diese Ursache noch wahrscheinlicher. Offenbar wird im Falle der Perikardveränderungen die Bewegung durch äußere Ursachen beeinflußt. Schwieriger liegen die Dinge bei Myokardveränderungen. Man kann bei Myokardveränderungen, die durch elektrokardiographische oder klinische Beobachtungen sichergestellt sind, beide Formen beobachten, wobei nach meiner Erfahrung

sklerotische Veränderungen mehr das mediale Plateau zeigen. Kienle faßt die Erscheinung des lateralen Plateaus als Zeichen einer Muskelschwäche auf und beobachtet im Verlauf therapeutischer Beeinflussung auch eine entsprechende Änderung der Kurvenform. Allerdings ist auch dieses Zeichen nicht schablonenhaft zu gebrauchen, denn es gibt eine Reihe von Zustandsbildern (hebende Pulsation, Bradykardie usw.), welche diese Kurvenform auch bei intaktem Myokard zeigen. Die gleichzeitige Beobachtung der Gesamtbewegung und des klinischen Bildes ist immer erforderlich.



Abb. 1. Ausschnitt linker Kammerbogen. Infarkt an der Herzspitze. Systolische Lateralbewegung (Zacken kaudal, tiefe Einziehung kranial). Diastolisches Verharren in medialer Lage während der kompensatorischen Pause im Infarktgebiet.

Die systolische Lateralbewegung ist eine Erscheinung, deren Mechanik man sich am leichtesten vorstellen kann. Bei der Druckerhöhung geben die muskelschwachen oder im Falle des Aneurysmas oder Infarktes schwer veränderten Muskelteile nach, so daß eine systolische Ausstülpung die Folge ist. Ebenso interessant und wichtig ist in diesen Fällen aber auch die diastolische Medialbewegung. Der Muskel, der seine kontraktile Eigenschaft eingebüßt hat, hält seine Form und gleicht einem Gummiband. Besonders deutlich ist diese Erscheinung bei einem Bild, daß ich Herrn Dr. Zwicker verdanke (Abb. 1). Es besteht hier ein Infarkt an der Herzspitze, und es ist gerade eine kompensatorische Pause nach Extrasystole festgehalten. Das Bild zeigt einen Ausschnitt am linken Herzrand. Im kranialen Abschnitt sieht man während der Erschlaffung eine große Bewegung

mit lateralem Plateau. Die systolischen Kontraktionen äußern sich in tiefen Einschnitten. Kaudal an der Stelle des Infarktes entsprechen den kurzen systolischen Kontraktionen kleine lateral gerichtete Zacken und während der Erschlaffung bleibt der Herzrand in medialer Stellung stehen. Unmittelbar nach der systolischen Ausweitung kehrt er also in eine mediale Ruhelage zurück. Systolische Lateralbewegungen kommen außer bei Herzwandaneurysmen und Infarkt auch bei Spitzenatrophien, ferner bei hypoxämischer Myokardschädigung infolge von Koronarinsuffizienz (Kienle) und auch bei entzündlichen Myokardveränderungen vor. Manchmal kommen sie erst im Belastungskymo zum Vorschein. In letztgenannten Fällen ist die Erscheinung mit der Heilung rückgängig. Kienle macht darauf aufmerksam, daß zur richtigen Beurteilung der systolischen Lateralbewegung der gesamte klinische Befund herangezogen werden muß.

Die bei Myokardveränderungen häufig festzustellenden Aufsplitterungen der Gesamtbewegung sind offenbar auf Änderungen der Kontraktions- und insbesondere der Erschlaffungsfähigkeit des Herzmuskels zurückzuführen. Von diesen Erscheinungen gilt dasselbe wie von den meisten Kymozeichen; eine einzelne Beobachtung vermag nur den Verdacht einer Erkrankung zu erwecken Kontrolle nach Belastung und Beobachtung im Verlaufe der Erkrankung sind zur sicheren Bewertung dieser Zeichen notwendig.

In der Praxis am wenigsten beachtet wird der genaue zeitliche Vergleich der Bewegungskurven. Die groben Unterschiede, wie systolische Lateralbewegung, lassen sich mit dem Zirkel verfolgen, wobei meinem Vorschlag entsprechend die Austreibungsbewegung an der Aorta den Zeitindikator abgibt. Die Densographie, wie ich sie für die Forschungsarbeiten benutzte, konnte sich nicht einführen, teils wegen der Umständlichkeit, vor allem aber weil sich zeigte, daß die diagnostische Ausbeute gering ist.

Sehr wertvolle Dienste leistet die Kymographie zur Beurteilung des Sitzes von Geschoßsplittern. Die Festlegung der Bewegungsrichtung in ihrer Beziehung zu den Herzbewegungen ist auf Grund der Verschiebungen im allgemeinen nicht schwierig, so daß der Sitz des Geschosses meist einwandfrei erschlossen werden kann. Aufnahmen in zwei Richtungen sind auch bei Kymogrammen notwendig.

Wenn man den jetzigen Stand der Kymographie des Herzens mit den Anfängen vergleicht, so liegt der Hauptunterschied in der stärkeren Betonung funktioneller Vergleichsuntersuchungen, wie Belastungskymogramm, Müller und Valsalva (Teschendorf), Verlaufsvergleiche (Kienle). Das Herz ist ein Organ mit ungeheurer Anpassungsfähigkeit; das Kymogramm gewährt einen Einblick, ob und auf welche Weise diese Anpassung erreicht wird. Viele Störungen äußern sich nur darin, daß die Anpassungsregulation schlecht funktioniert. Solche funktionellen Defekte sind nur durch Vergleichsuntersuchungen, die Form, Größe und Bewegung erfassen, zu erkennen. Dadurch wird die Diagnostik freilich komplizierter, aber die Anpassung ist nun einmal nicht nur ein grundlegendes Erfordernis des lebenden Organes, sondern auch eine Grundbedingung lebendiger Wissenschaft.

Zusammenfassung

Rückblickend kann festgestellt werden, daß die technische Entwicklung der Flächenkymographie lediglich in mechanischer Vervollkommnung der Aufnahme- und Betrachtungsgeräte bestand.

Die medizinische Entwicklung ging langsam und schrittweise, da die Technik der Diagnostik vorauseilte und erst Grundlagen für eine praktische Verwertung geschaffen werden mußten.

Zwischen Kymobild und Wirklichkeit bestehen wohl gesetzmäßige Zusammenhänge, doch wird die Deutung erschwert durch die Vielzahl der Entstehungsmöglichkeiten kymographischer Kurvenbilder.

Die diagnostische Verwertung ist trotzdem gerechtfertigt durch die Tatsache der individuellen Konstanz kymographischer Bilder, durch den Nachweis typischer Veränderungen und autoptischer Kontrollen sowie durch die Beobachtung von Veränderungen der typischen Bilder im Verlaufe von Erkrankungen.

Zur praktischen Diagnostik müssen alle röntgenologischen Merkmale, Größe, Form und Bewegung herangezogen werden.

Das Belastungskymogramm ist ein wichtiger Bestandteil der Prüfung, besonders bei den Beziehungen zwischen Herzgröße und Bewegung.

Die Beurteilung der Herzform erfährt durch die Möglichkeit der Trennung funktioneller Teile im Kymogramm eine wesentliche Verfeinerung.

Die Bewegung selbst wird beurteilt nach Amplitude (Bewegungsraum), Kurvenform und Zeitrelationen.

Die Änderungen des Bewegungsraumes im Belastungskymo lassen wichtige Schlüsse zu. Auch zur Beurteilung pathologischer Bewegungsformen sind meist Vergleichsuntersuchungen notwendig.

Besonders wertvoll erweist sich das Kymobild zur Beurteilung von Herzsteckschüssen.

In der Entwicklung der kymographischen Diagnostik treten die funktionellen Vergleichsuntersuchungen immer mehr in den Vordergrund.

Aus der Röntgen-Radiumabteilung (Leiter: Doz. Dr. v. Braunbehrens) der Medizinischen Universitätsklinik Freiburg i. Br. (Direktor: Prof. Dr. Bohnenkamp)

Das Neurinom des Magens[1])

Von **Hans v. Braunbehrens**

Mit 3 Abbildungen

Es sei in folgendem die Einzelbeobachtung eines Magenneurinoms beschrieben, weil einerseits einige typische Kennzeichen des Röntgenbildes in Verbindung mit dem klinischen Bild in unserem Fall die Diagnose mit ziemlicher Sicherheit stellen ließen und weil andererseits zugleich eine neue, bisher nicht bekannte Erscheinung im Verhalten submuköser Tumoren nachweisbar wurde.

Neurinome sind Geschwülste, die sich aus den Schwannschen Scheiden herleiten und die nach der grundlegenden Untersuchung von Verocay (1908) überall dort vorkommen können, wohin Nerven mit Schwannschen Scheiden gelangen. Wegen ihrer Herkunft aus deren Zellkernen werden die Neurinome auch als Schwannome bezeichnet. Als Sonderformen neurogener Blastome kommen die Neurinome bevorzugt an den Rückenmarkswurzeln vor, aber vereinzelt auch überall an peripheren Nerven und an inneren Organen, wo sie sich aus dem sympathischen Nervengeflecht entwickeln. Intestinale Neurinome sind außer am Magen auch am Dünndarm (König), am Rektum (Krekeler) und an der Appendix (Gruber, Oberndorfer) in Einzelfällen beschrieben.

Das Neurinom des Magens gilt unter den gutartigen Magentumoren als eines der seltensten. Nach einer Statistik der Mayoklinik (Eustermann und Senty) fanden sich unter 2168 Geschwülsten an operierten Magen 27 benigne Tumoren, aber keine Neurinomde. 60% der gutartigen Geschwülste seien Myome, entsprechend der glatten Muskulatur am Magen Leiomyome. Papillome, Polypen, Adenome, Zysten, Lipome und Fibrome sollen sich in 4—7% finden, Lymphadenome und Hämangiome in 2%; und unter den übrigen ganz seltenen Formen, wie Myxome, Osteome, Osteochondrome werden Neurinome erst als letzte erwähnt (Eliason und Wright). Neuere klinische Befunde aus Schweden (Lagergren und Sjövall) sowie die Nachprüfung älterer Berichte unter dem Gesichtspunkt unserer heutigen histologischen Kenntnisse (Ronzini) machen es aber wahrscheinlich, daß die Neurinome doch häufiger sind als zuvor angenommen und daß sie in der Reihe

[1]) Herrn Prof. Frik in Verehrung zum 65. Geburtstag.

der Magentumoren nicht an die allerletzte Stelle gehören. Ronzini fand bis 1933 im italienischen Schrifttum 2 Fälle beschrieben, dazu kam ein eigener. Er nimmt an, daß manche Neurinome unerkannt in der Gruppe der Spindelzellensarkome, der Fibrosarkome, Fibrome oder Fibromyome eingereiht worden sind, mit denen im histologischen Befund eine gewisse äußere Ähnlichkeit bestehen mag. Unter 521 gutartigen Magentumoren weist er 45 Neurinome nach, außerdem 65 Leiomyome und Fibromyome. In einer neueren großen Zusammenstellung von 931 benignen Magentumoren durch Minnes und Geschickter fanden sich 35% epitheliale und 56% mesenchymale Tumoren, der Rest waren endotheliale Tumoren und Zysten. Im ganzen fanden sich 37% Myome und 11% Neurofibrome, worin unsere Neurinome einbegriffen sind. Eine zusammenfassende klinisch-röntgenologische Arbeit der neuesten Zeit (Forssmann) fand bei 6500 Magenuntersuchungen 425 Magentumoren und darunter 30 zur Hälfte operativ bestätigte gutartige Geschwülste. Unter diesen 30 gutartigen Tumoren ist neben 8 Myomen 1 Neurinom, Mondor konnte 1941 67 Neurinome des Magens aus dem Schrifttum einschließlich des eigenen Falles zusammenstellen. Besonders bemerkenswert ist aber die Tatsache, daß allein in Südschweden innerhalb von 6 Jahren Lagergren und Sjövall 14 Fälle beschreiben konnten. Mit ihrer Darstellung haben sie unsere Kenntnisse vom klinischen Bild dieser Tumoren wesentlich bereichert und die Anzeigenstellung für die Operation im einzelnen herausgearbeitet. Wenn wir danach annehmen dürfen, daß die Magenneurinome nicht gar zu selten sind, so ergibt sich die Berechtigung, einen im ganzen typischen Einzelfall zu schildern aus der Absicht, diese Tumoren auch im deutschen Röntgenschrifttum weiter bekanntzumachen, denn ein Hinweis zu ihrer Diagnose wird in erster Linie nur durch die Röntgenuntersuchung gegeben. Von chirurgischer Seite liegt eine Darstellung vor, welche insbesondere auch die Frage der Anzeigenstellung zur Operation behandelt (van Gelderen).

Pathologisch-anatomisch ist das Neurinom ein von einer Kapsel umgebener, manchmal mehrlappiger, meist nicht allzu großer, nur in Einzahl auftretender Tumor von markiger Beschaffenheit. Ee geht meist aus von der Submukosa (Ronanzini) und liegt dann unter der Schleimhaut. Diese überzieht ihn glatt und ohne Falten. In anderen Fällen liegt der Tumor subserös, ganz selten auch einmal zwischen den beiden Muskelschichten des Magens. Wir nehmen an, daß diese Lage dem Ausgangspunkt der Geschwulst entspricht, der meist im Meißnerschen submukösen Plexus zu suchen ist, manchmal im subserösen Plexus (Schaffer) liegt und in seltenen Fällen dem Auerbachschen Plexus myentericus zugehört, der ohnehin im Magen oft spärlicher entwickelt ist (Catel). Die Schwannschen Kerne in dem von Stöhl jun. beschriebenen nervösen Terminalretikulum sind mit den interstitiellen Zellen von Cajal identisch. Das Retikulum bleibt nicht auf die glatte Muskulatur beschränkt, sondern erstreckt sich in wundervoller Gleichmäßigkeit auf Blutgefäße, Bindegewebszellen und Drüsenelemente (Catel). So kann der Ausgangspunkt des Neurinoms im Terminalretikulum wohl auch innerhalb dieser Elemente der Schleimhaut selbst liegen.

Histologisch ist das Neurinom gekennzeichnet durch palisadenartige oder reihenförmig in Zügen und Ketten angeordnete Kerne und Zellen innerhalb einer leicht gelblichen durchsichtigen Grundsubstanz. Dabei handelt es sich um eine Wucherung der Schwannschen Kerne. Färberisch ist die Unterscheidung von Fibrom und Fibrosarkom durch die van Giesonsche Färbung leicht möglich, während die Differentialdiagnose gegen ein Myom gelegentlich recht schwierig sein kann. Askanazy empfiehlt bei allen Myomen und Fibromen der äußeren Magen- und Darmwandschichten daran zu denken, daß es auch „gemischte Neurinome" sein können (Borrmann). Das periphere Neurinom ist nicht identisch mit der Neurofibromatose v. Recklinghausen. Es ist ebenso wie ein Gliom als embryonal angelegte Entwicklungsstörung zu deuten. Ganglienzellen werden im Neurinom nicht gefunden (Sommer).

Die Schwierigkeit der Befunddeutung auch bei autoptischer Untersuchung mag ein Fall aus dem Schrifttum der letzten Jahre zeigen:

Hammer und Bayer beschreiben ausführlich einen Tumor des Magens, bei dem im Röntgenbild eine 4 cm lange gangartige Nische zur Darstellung kam. Diese Nische war am „ziemlich zerfetzten Präparat nicht mehr, auch nicht als Ulkus auffindbar. Histologisch wurde aus dem Präparat zunächst die Diagnose „Neurinom"

(Lauche) gestellt. Da aber die Beobachter ihr Röntgenbild nur als „Divertikelmyom" deuten konnten, gab der Pathologe zu, daß auch „eine Deutung des Tumorgewebes als Myomgewebe zulässig sei". Demgegenüber möchten wir annehmen, daß selbst am zerfetzten Präparat ein Divertikel wegen des Schleimhautüberzuges nicht verkannt werden kann, wohl aber ein Ulkus oder eine intratumorale Zerfallshöhle. Das echte Divertikelmyom von Priwin und Steinbiß zeigte dementsprechend auch eine vollständige und intakte Schleimhautauskleidung und wurde auch im Röntgenbild nach der Form nicht als Ulkus angesprochen. Auch das „divertikuläre Myom" von Wittstock war mit Schleimhaut ausgekleidet und zeigte im Röntgenbild eine runde (!) Nische. Uns erscheint die Beweisführung von Hammer und Bayer nicht schlüssig, welche trotz der histologischen Diagnose auf die Möglichkeit eines Magenneurinoms gar nicht eingehen, weil ihnen einschlägige Beobachtungen offenbar nicht bekannt geworden sind. Wir dürfen deshalb diesen Fall wohl zu den verkannten Neurinomen (Ronzini) rechnen und glauben der ursprünglichen Diagnose des Pathologen sowohl nach dem klinischen als auch röntgenologischen Befund zustimmen zu können. Eine gewisse äußere Ähnlichkeit des Falles von Hammer und Bayer mit dem von Gutzeit und Kuhlmann kann auf keinen Fall zur Stützung der Annahme eines Divertikelmyoms angezogen werden, da es sich nach Ansicht dieser Verfasser bei ihrem Kranken um ein röntgenologisch und gastroskopisch beobachtetes — allerdings nicht durch autoptische Untersuchung sicher verifiziertes — Traktionsdivertikel an einem wegen Ulkus operierten Magen handelt. Auch der von Hammer und Bayer als Divertikelmyom in Anspruch genommene Fall von Sandström, der mir im Original nicht zugänglich wurde, wird vom Referenten (Velde) eindeutig als Adenom geschildert.

Bei Vergleich der Neurinomfälle mit den ganz wenigen echten Divertikelmyomen möchten wir die klinische und röntgenologische Abgrenzbarkeit annehmen und halten die Diagnose aus dem Präparat nur für zulässig bei Nachweis der Schleimhautauskleidung des Divertikels.

Bevor wir auf die Differentialdiagnose der Neurinome eingehen, sei unsere eigene Beobachtung geschildert:

Krankengeschichte: Die jetzt 67jährige Hausfrau hatte in den letzten Monaten mehrfach Anfälle von heftigen Magenschmerzen, die ziemlich unabhängig von der Art der Nahrung, gelegentlich nach dem Essen, zeitweilig aber auch ohne irgendwelchen Anlaß auftraten. Keine Übelkeit, kein Brechreiz, Manchmal steigerten sich die Schmerzen zu besonderer Heftigkeit, und es kam anschließend zu Durchfällen mit schwarzem teerfarbenem Stuhl und Schwächezuständen. Die Schmerzen zeigten Ausstrahlung nach dem Rücken. Nach einer Grippe vor 6 Wochen hat sich der Allgemeinzustand mit Schwäche und Gewichtsabnahme weiter verschlechtert. Es kam zu Gelenkschmerzen in den Gliedern, abends zeigten sich Anschwellungen der Knöchel. Es trat Ohrensausen auf und eine lästige klopfende Pulsation der Halsadern. Auch früher häufige Erkrankungen wie: Blasen- und Nierenentzündung, Hautfurunkulose, Gesichtsrose, Unterleibsentzündung. Mit 32 Jahren beidseitige Leistenbruchoperation. Mit 48 Jahren wegen Blutungen Gebärmutterauskratzung und anschließend Röntgenbestrahlung. Seit dieser Zeit Wallungen und Blutdruckerhöhung. Mit 62 Jahren Unterleibsoperation; Entfernung beider Eierstöcke und der Gebärmutter wegen krebsverdächtiger Geschwulstbildung. Es handelte sich um eine zystische Degeneration des rechten Ovars und links um ein multilokuläres gutartiges Ovarialzystom (Büchner). Familienanamnese o. B.

Befund am 19. 5. 1943: Die 67jährige Frau sieht eher jünger aus, ist mager, aber mit verhältnismäßig fester Muskulatur. Gewicht 56 kg bei 158 cm. Haut schlaff mit zahlreichen Narben nach Furunkulose (1920). Schleimhäute blaß. Zähne fehlen: Prothesen. Zunge glatt, blaß, atrophisch. Keine Struma. Herz nach beiden Seiten wenig vergrößert mit hebendem Spitzenstoß und leichtem systolischem Geräusch über der Mitralis. Blutdruck im Gegensatz zur Vorgeschichte mit 135/55 mm Hg nicht erhöht, Puls weich. Abdomen weich ohne Druckschmerz, Leber 2 Finger breit unter Rippenbogen tastbar. Rechts neben dem Nabel in der Tiefe apfelgroßer beweglicher Tumor nicht ganz konstant fühlbar. Quernarbe über der Symphyse und beidseits in der Leistengegend. Genitale: Zustand nach supravaginaler Uterusamputation. Harn: neutral; Eiweißprobe: opaleszent, sonst regelrecht. Blut: Senkung 31/67 mm, 8,5 mg Hämoglobin, 2,6 Millionen rote Blutkörperchen, 4500 weiße Blutkörperchen, davon 65% Segmentkernige. Bilirubin 0,22 mg%.

Elektrokardiogramm: Muldenförmige St-Strecke$_{2+3}$, negatives T. $_{2+3}$ Magensaft nüchtern 3 ccm klar mit Epithelien und Leukozyten, keine roten Blutkörperchen. Milchsäure negativ. Nüchtern + 38/ — 32 HCl. Nach Coffeinprobetrunk zweigipflige Kurve mit Maximum + 38 + 20 nach 30 Minuten und nach 1 Stunde. Im Stuhl Benzidin negativ.

Vorläufige Diagnose: Sekundäre Anämie, Karzinomverdacht, leichte Herzinsuffizienz. Sternalpunktion: Vermehrung der Erythropoese, insbesondere der unreifen Formen bei normaler Leukopoese.

Wegen Tumorverdacht auf Grund des Tastbefundes Röntgenuntersuchung.

Röntgenbefund: Gallenblasenuntersuchung: Leeraufnahme ohne Anhalt für Steinschatten. Am Morgen nach Biliselektan Gallenblasenschatten schwach kontrastgefüllt erkennbar. Die Gallenblase zeigt eine daumenförmig leicht nach medial eingerollte Form. Kontrastdichte nach Fettmahlzeit unter Verkleinerung des Gallenblasenschattens vermindert. Diagnose: Kein Anhalt für Steinleiden oder Dyskinese. — Schluckakt und Ösophaguspassage unbehindert. Nach Vorfüllung parallele Streifenbildung durch normales Faltenrelief im absteigenden

Magenschenkel. Geringer Schleimbelag. In der Angulusgegend ist das Magenlumen von der kleinen Kurvaturseite her durch einen rundlichen, fast faustgroßen Füllungsdefekt eingeeingt. Die kleine Kurvaturseite ist dadurch um etwa 2 cm nach außen versetzt. Im Bereich des Füllungsedefektes füllt sich also allein der außerhalb davon gelegene Magenteil. Der Pylorus steht symmetrisch zur Magenform bei Wegdenkung des Füllungsfefektes, der das Lumen auf etwa die halbe Breite vermindert. Im Bereich des Füllungsdefektes ist die Kontur glatt, die Schleimhautfalten sind an seinem Rand ohne Faltenabbruch verstrichen und laufen an der großen Kurvatur weiter. Insbesondere präpylorisch lassen sich feine parallel gestreifte Falten erkennen. In vollgefülltem Zustand hat der Magen Angelhakenform mit unterem Magenpol 4 Querfinger unter Beckenschaufelhöhe, Pylorus fingerbreit über Beckenschaufelhöhe. Der Tonus ist ausreichend. Sehr bald setzt eine lebhafte und tiefeinschnürende Peristaltik ein. Diese zieht in 2—3 Wellen gleichzeitig rasch über den Magen hinweg. An der kleinen Kurvaturseite füllt sich mit einem kleinen Stiel ein unregelmäßig geformter kleinkirschgroßer Nischenfleck, der sich im distalen Teil des Füllungsdefektes befindet. Eine kleine Ausziehung der kleinen Kurvatur findet sich etwas weiter proximal ebenfalls im Bereich des Füllungsdefektes. Dieser entspricht einem in der Tiefe eben tastbaren kinderfaustgroßen Tumor.

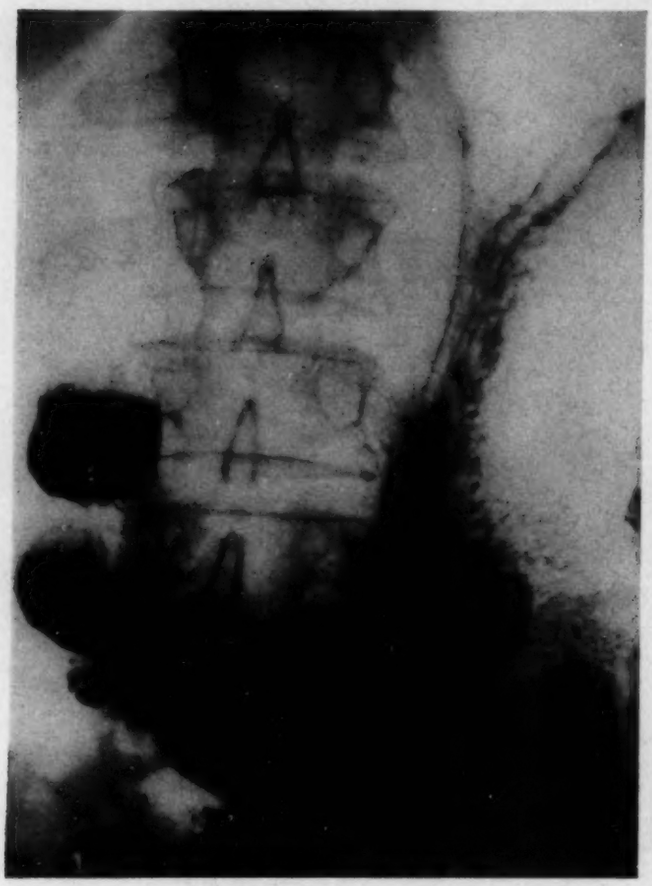

Abb. 1. Übersichtsaufnahme nach halber Füllung des Magens: Großer Füllungsdefekt im Sinusgebiet und Antrum mit Ulkusnische an der kleinen Kurvaturseite, Peristaltik mit Einziehung in Höhe der Nische.

Während die Peristaltik über den Magen hinwegzieht, beobachtet man eine ungewöhnliche Wanderung der Nische an der kleinen Kurvaturseite. Der Nischenfleck befindet sich zunächst etwa gut 5 cm vor dem Pylorus. Mit der peristaltischen Welle wird der Nischenfleck dann weiter nach vorn geschoben und erreicht so als distale Endlage einen Abstand von 2½ cm bis zum Pylorus. Jetzt gleitet die peristaltische Welle mit ihrer Einschnürung über die Gegend des Nischenfleckes hinweg und die Nische geht anschließend rasch in ihre Ausgangsstellung zurück. Mit der nächsten peristaltischen Welle wiederholt sich das Spiel von neuem in der Weise, daß die Bewegung zum Pylorus jeweils wesentlich langsamer erfolgt als das Zurückgleiten in die Ausgangsstellung. Auch der Füllungsdefekt im ganzen nimmt an der beschriebenen Wanderbewegung teil, doch ist die Verschiebung im ganzen geringer. Man hat den Eindruck, daß dabei eine leichte Drehung des Tumors um seinen Anheftungspunkt in Gegend der Nische stattfindet. Die Nische liegt also in der distalen Endlage mehr am distalen Tumorrand und in der proximalen Stellung mehr am kranialen Rand des Füllungsdefekts. Druckschmerzhaftigkeit besteht nicht. Der Bulbus duodeni sitzt dem Pylorus symmetrisch auf, ist etwas groß, sonst aber regelmäßig geformt. Die Magenentleerung ist nicht verzögert. Nach 1½ Stunden ist der Magen leer bis auf einen geringen Bodenbeschlag und eine Restfüllung im Nischenfleck. Der Kontrastmitteldurchgang im Dünndarm und Dickdarm erfolgt regelrecht.

Beurteilung: Nach dem Röntgenbefund ist ein kleinkinderfaustgroßer, in der Magenwand verschieblicher submuköser Tumor anzunehmen. Die Muskelschicht des Magens ist erhalten, und da auch das Schleimhautrelief nicht gestört ist, muß ein gutartiger Tumor angenommen werden. Auf der Höhe des Tumors findet sich ein kleinkirschgroßes Ulkus. Diagnose: Gutartiger submuköser Tumor. Differentialdiagnose: In erster Linie Neurinom.

Der Tumor ist im Bereich des Ulkus mit der Schleimhaut verwachsen. Die Peristaltik schiebt den Tumor vor sich her, wobei eine leichte Drehung des Tumors um den Anheftungspunkt erfolgt.

Nachdem die peristaltische Einschnürung in der äußersten Endstellung über den Tumor und die Nische hinweggegangen ist, gleitet der Tumor wieder in seine Ausgangsstellung zurück. Dabei richtet er sich mit der Achsendrehung wieder auf. Der Umfang dieser Bewegung der Schleimhaut in der Gleitschicht der Submukosa über die Muskelschicht hinweg ist mit der Zurücklegung eines Weges von etwa 2½cm unerwartet groß. Neben den äußeren Gleitfunktionen des Magens gegenüber seiner Umgebung (Polzien) werden wir so eindrucksvoll auf die „innere Gleitfunktion" der Submukosa hingewiesen, die wir in ihrem Bewegungsumfang vielleicht bisher unterschätzt hatten, ob-

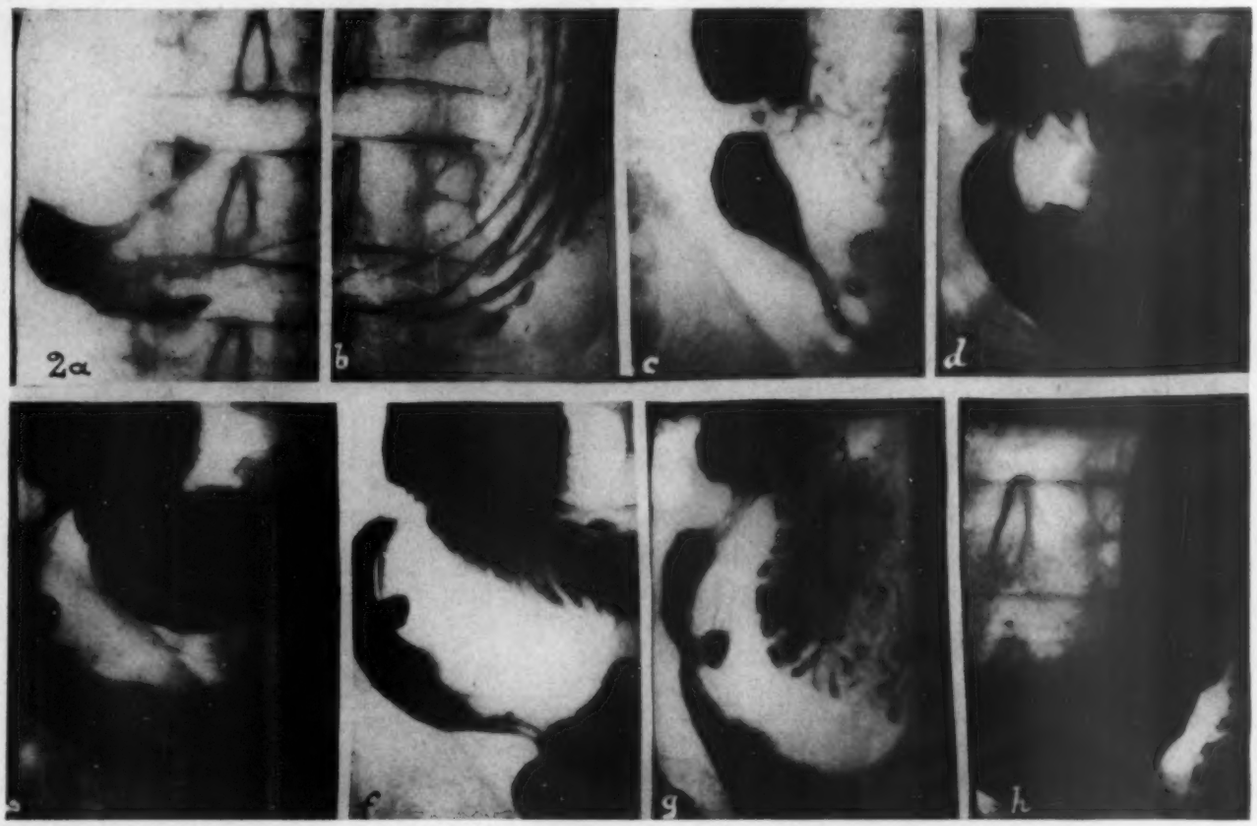

Abb. 2. Zielaufnahmen: a) und b) Bei Vorfüllung regelrechtes Faltenrelief. Am Rand des Füllungsdefektes ziehen die Falten vorbei. c) Bei Vollfüllung Nische in proximaler Ausgangsstellung. d) Nische in distaler Endstellung. e) Fast 2 cm proximal von der Nische kleine unregelmäßige Ausziehung der kleinen Kurvaturseite am Füllungsdefekt. f) Kompressionseffekt des Tumors auch auf die hinten vorbeiziehende Duodenalschlinge. g) Feine Faltenzeichnung distal vom Tumor. h) Kardialer Beginn des Füllungsdefektes.

wohl uns die Aufgabe der autonomen Schleimhautbewegung durch die hervorragenden Arbeiten von Forssell bekannt ist. Der direkte Nachweis einer ausgiebigen Verschiebung der Mukosa über der Muskelschicht des Magens beim Lebenden durch Röntgenuntersuchung ist mit unserer Beobachtung erstmalig erbracht und läßt einen weiteren Einblick in die Physiologie der Magenarbeit gewinnen.

Ein gewöhnliches Ulcus pepticum führt zu einer Infiltration der Umgebung und zum Einbruch in Submukosa und Muskelschicht, so daß bei einem normalen Ulkus eine Wanderbewegung, wie hier beschrieben, nicht zur Beobachtung kommt. In unserem Fall geht das Ulkus durch die Schleimhaut etwa 1cm tief in den Tumor herein, während es keine Beziehung zu den übrigen Schichten des Magens nimmt. Nur der gutartige Tumor kann sich frei in der Submukosa verschieben. Das

Symptom der „wandernden Ulkusnische" muß deshalb als pathognomisches Röntgenzeichen für das Geschwür auf der Höhe eines gutartigen submukös gelegenen Tumors angesehen werden. Dabei handelt es sich, wie weiterhin gezeigt wird, in der Mehrzahl der Fälle um ein Neurinom. Der erhebliche Umfang der möglichen Verschieblichkeit der Mukosa auf der Muskelschicht muß unter normalen Verhältnissen der Autoplastik des Faltenreliefs weiten Spielraum gewinnen. Man kann sich vorstellen, daß gerade die Behinderung dieser normalen Bewegung in der Gleitbahn der Submukosa eine der Ursachen für die Ulkusschmerzen ist. Man hat das Auftreten der Schmerzen beim Ulkus nach Nahrungsaufnahme meist mit der dann eintretenden starken Säuerung des Mageninhaltes in Verbindung gebracht. Sicher wird man auch in der durch die Magenfüllung ausgelösten Peristaltik bei Behinderung in der „inneren Gleitbahn" eine weitere Ursache für das Auftreten der Schmerzen zu sehen haben.

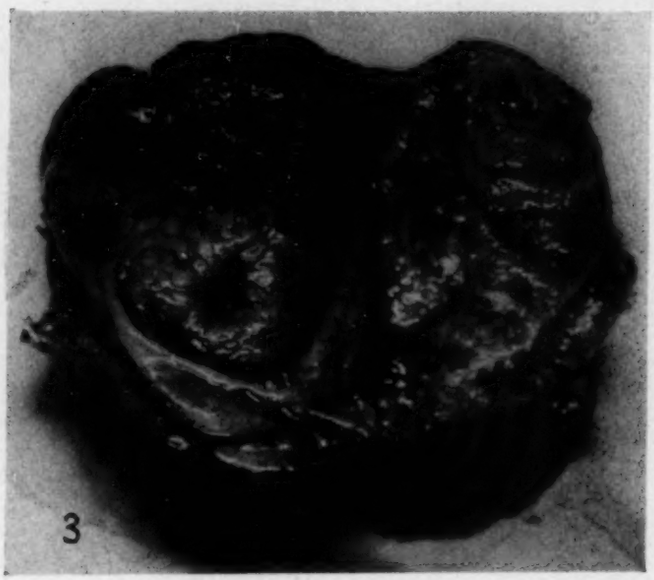

Abb. 3. Resektionspräparat des Magens. Man erkennt auf der Höhe des Tumors eine große und eine kleine Ulkusnische.

Weiterer Krankheitsverlauf: Zur Bekämpfung der sekundären Anämie Eisen in Form von Ceferropillen und Tinctura ferri comp. Nach Bestimmung der Blutgruppe Bluttransfusion von 2 mal 300 ccm. Zur Behandlung der Herzinsuffizienz anfangs Strophanthin. Nach Besserung des Allgemeinbefindens verlieren sich die Zeichen der Herzinsuffizienz. Keine Knöchelödeme mehr, Gesamtbefinden wesentlich gebessert. Am 24. 6. 1943 Blutdruck 125,70 mm Hg. Blutbild: 13,8% Hämoglobin, 4,3 Millionen rote Blutkörperchen, so daß nach Behebung der vorher erheblichen Anämie die Verlegung zur Operation in der Chirurgischen Klinik erfolgen kann unter der Diagnose: Submuköser gutartiger und verschieblicher Magentumor mit Schleimhautulkus, Neurinom (?). Daselbst Operation. Bei Eröffnung des Leibes fühlt man einen weichen, pflaumengroßen Tumor in Pylorusnähe. Resektion nach Billroth II mit Anastomosis retrocolica Dr. Karitzky. Glatter Heilungsverlauf. Die Kranke erholt sich auffallend rasch und wird nach 3 Wochen beschwerdefrei entlassen.

Pathologisch-anatomischer Befund: Das eingesandte Präparat zeigt ein Magenresektionsstück vom 10½ cm Länge über der kleinen Kurvatur. An der Vorderwand des Präparates findet sich eine hühnereigroße Geschwulst, welche von Schleimhaut überzogen ist. An 2 symmetrisch gelegenen Stellen finden sich tiefe Geschwüre, deren Eingang bei dem größeren einen Durchmesser von ½ cm hat. Die Geschwulst liegt zwischen Schleimhaut und Muskulatur. Die Schleimhaut sowohl wie die Muskulatur lassen sich von der Geschwulst ablösen.

Mikroskopisch handelt es sich um einen ungemein zellreichen Tumor. Die Kerne der Zellen haben an manchen Stellen eine runde Form, an anderen Stellen eine länglich-ovale. Sie sind teilweise palisadenartig angeordnet. Um die Kerne herum finden sich feine Fasern, die sich zu Zügen zusammenlegen und sich gegenseitig durchflechten. Die Fasern färben sich nach van Gieson gelb und mit Hämatoxylin-Eosin leuchtend rot an. Zwischen den Zellen verläuft ein feines Netz von Fasern, die sich mit van Gieson hellrot auffärben und bei der Bielschowsky-Methode sich imprägniert haben. Die Gefäße des Tumors, die nicht besonders reichlich sind, sind erweitert und stark mit Blut angefüllt. Der Tumor ist direkt unter der Schleimhaut gelegen. Er hat zum Teil ihre Muskulatur in feine Lagen auseinandergesprengt. Der Tumor scheint von der Muskulatur bzw. dem hier eingebetteten Nervengeflecht auszugehen. Bei Färbung nach Bielschowsky haben sich Nervenfasern in dem Tumor nicht dargestellt. An einzelnen Stellen findet man im Tumor besonders große Zellen, teilweise mit mehreren größeren Kernen, die im Innern ein kernkörperähnliches Gebilde erkennen lassen. An einer Stelle ist die Schleimhaut vernichtet. Hier befindet sich eine bis tief in den Tumor hineinreichende Ulzeration mit Schorfbildung an der Oberfläche.

Es handelt sich um ein submukös gelegenes Neurinom des Magens mit 2 Geschwüren des Schleimhautüberzuges. (Doz. Dr. G. Peters.)

Epikrise: Die Diagnose eines gutartigen submukösen Tumors mit Schleimhautulkus in dem Tumor konnte röntgenologisch richtiggestellt werden und wurde durch Operation bestätigt. Auch

die Annahme eines Neurinoms, für das der vorliegende Befund und das klinische Bild typisch sind, erwies sich als richtig, wie die weitere histologische Untersuchung des Präparates ergab. Hervorzuheben ist aber, daß das Präparat im Gegensatz zur Röntgenuntersuchung zwei Geschwürsnischen im Abstand von mehreren Zentimetern erkennen läßt. Die größere, kleinkirschgroße Nische entspricht der Wandernische des Röntgenbildes. Auch bei nachträglicher Durchsicht der Bilder, die unter wechselnder Kompression und in verschiedenen Füllungszuständen aufgenommen sind, kann man in ihnen ein zweites Ulkus nicht sicherstellen. Eine kleine Ausziehung des Kontrastschattens an der dem Füllungsdefekt zugewandten kleinen Kurvaturseite, kranial vom Hauptgeschwür, kann vielleicht doch durch Kontrastspuren in dem zweiten kleinen Geschwür hervorgerufen sein. Ganz sicher läßt sich das nicht nachweisen.

Vergleichen wir unseren Fall mit den Schilderungen aus dem Schrifttum, so dürfen wir ihn ohne weiteres als typisch ansehen. Das gilt sowohl für den klinischen Verlauf als auch für den Röntgenbefund, die sich fast gleichartig mehrfach finden, obwohl die Zahl der Krankengeschichten mit Röntgenbefunden im ganzen recht gering ist: Die Mehrzahl der Fälle betrifft Frauen im vorgerückten Alter, Schmerzen und Blutungen führen zum Arzt und durch Operation wird Heilung erreicht. Das Röntgenbild mit Ulkusnische und etwa gleiche Form der submukösen Geschwulst findet sich ebenfalls ganz genau so wie bei uns in den Fällen von Odqvist, van Gelderen und bei Lagergren und Sjövall. So war uns die Vermutungsdiagnose nicht zu stellen, wenn auch, wie wir sehen werden, andere gutartige submuköse Geschwülste ein ähnliches Bild machen können und dann differentialdiagnostisch nicht abzugrenzen sind. Völlig das gleiche Bild wie bei uns zeigt auch einer der Fälle von Nordlanders, wobei eine 68jährige Frau wegen Cystocarzinoma ovarii sin. pedunculo torto operiert und dann der Tumor im Magen entdeckt wurde, während bei unserer Kranken die vorangegangene Adnexoperation nur gutartige Ovarialzystome ergab.

Im klinischen Bild sind es Blutungen, die im Vordergrund stehen; nicht so sehr weil sie einen Hinweis auf die Diagnose geben, als vielmehr wegen der Gefahr, die sie durch häufige Wiederholung oder durch ihre plötzliche Stärke und Ausgiebigkeit für den Kranken bedeuten. Solche Blutungen wurden in den 14 Fällen von Lagergren und Sjövall bei 10 Kranken beobachtet und nahmen einige Male lebensbedrohliche Form an. Sie finden sich typisch in unserem Fall und sind auch sonst immer wieder hervorgehoben (Mondor, van Gelderen u. a.). Diese Blutungen sind es auch, welche neben den Schmerzbeschwerden die Anzeigenstellung zum chirurgischen Eingreifen geben, während eine maligne Entartung weniger zu fürchten ist.

Im Röntgenbild entspricht der Neigung zu Blutungen die immer wieder beobachtete becherförmige Ulkusnischenbildung auf der Höhe des Tumors. Sie ist so charakteristisch, daß sie direkt als führendes Röntgenzeichen angesehen werden kann. Es muß aber hervorgehoben werden, daß auch bei anderen gutartigen submukösen Tumoren eine solche Ulkusbildung vereinzelt beobachtet wurde. So ist ein Ulkus in einem Fall von Lipom des Magens mit starker Blutung beschrieben worden (Sobczyk), der auch röntgenologisch untersucht wurde. Schütz beschreibt ein Epidermoid des Magens mit Geschwürsbildung, als Zufallsbefund einer Operation wegen Ulcus penetrans ventriculi. Röntgenbeobachtungen von Ulkus beim Myom sind sicher selten und nach der Schrifttumszusammenstellung 1938 von Kalk sollen sie bis dahin nicht beobachtet worden sein. Frank stellte aber 1932 ein Myom mit Ulkus „als ersten Fall" vor und Gösta Bohmanssohn zeigte schon 1920 ein Myom mit Ulkus, ebenso Moore 1927 ein submuköses Myom mit einem trichterförmigen tiefen Ulkus. Demgegenüber glaubt Odqvist, daß für ein Neurinom das scharfrandige, wie ausgestanzte Ulkus ohne aufgeworfenen Rand typisch sei. Er stützt diese Meinung auf vorliegende Beobachtungen, die wie in unserem Fall das Geschwür in dieser Weise zeigen und gibt darüber hinaus eine Erklärung des Befundes: Pignetto und Alberti haben ein Neurinom ohne Nischenbildung beschrieben, das aber eine mit sanguinolenter Flüssigkeit gefüllte Zerfallshöhle enthielt. Eine solche Zerfallshöhle soll bei dem meist spärlich durchbluteten Neurinom durch sekundäre Veränderungen, zystische Degeneration und zentrale Nekrose entstehen, dann gegen die Schleimhaut langsam vordringen und zur Perforation führen. Ähnlich denken sich wohl die meisten Verfasser die Ulkusentstehung

(van Gelderen, Lagergren und Sjövall, Mondor und Ronzini), ohne allerdings so gut belegte Gründe wie Odqvist anzuführen, der meint, daß zentrale Nekrosen beim Myom kaum vorkommen. Demgegenüber konnte Forssmann neuerdings auch ein Myom mit zwei Ulkusnischen zeigen, die er auf degenerative Veränderungen im Tumor zurückführt. Wir möchten die Erklärung der Geschwürsentstehung von Odqvist nicht für alle Fälle ablehnen und glauben, daß dieser Frage noch eingehende histologische Untersuchungen zu widmen seien. Man wird aber unseres Erachtens auch an ein richtiges Ulcus pepticum denken müssen. In unserem Fall spricht zumindestens das histologische Bild nicht dagegen und läßt sich durchaus so deuten. In der glatt über den Tumor ausgespannten Schleimhaut sind offenbar Bedingungen gegeben, die das Auftreten eines Ulcus pepticum begünstigen und seine Ausheilung erschweren. Trotzdem ist aber auch ein gutartiger submuköser Magentumor mit Kuppengeschwür beschrieben worden, bei dem das Ulkus zur Ausheilung kam (Pape). Obwohl von dieser alten inoperablen Patientin kein autoptischer Befund vorliegt und wir auch nicht wissen, ob es sich um ein Neurinom handelte, ist an der Tatsache nicht zu zweifeln, da der Fall über Jahre hinaus klinisch und radiologisch beobachtet wurde. Es verschwanden die klinisch beobachteten Blutungen zugleich mit der Ulkusnische des Röntgenbildes und kehrten nicht wieder, während das Röntgenbild des Tumors im übrigen unverändert blieb. Gerade das Abheilen eines Geschwürs ist aber doch wohl nur deutbar bei einem Ulcus pepticum, ausgehend von der Schleimhaut, nicht aber bei einer inneren Zerfallshöhle der Geschwulst. Wir möchten es wenigstens als Beweis dafür ansehen, daß es sich bei dem Fall Pape nicht um ein Geschwür durch primären Tumorzerfall gehandelt hat. Ein großes, ganz flaches Schleimhautulkus in der gespannten Schleimhaut über einem gutartigen Tumor beschreibt Abel als Dekubitalgeschwür. Es handelt sich um ein ödematös infiltriertes apfelgroßes Fibrom bei einem 22jährigen jungen Mann, der wegen Blutungen und Anämie zur Behandlung kam. Ein ähnliches Bild, ebenfalls bei einem Fibrom mit einem großen landkartenähnlichen Schleimhautdefekt, beschreibt Konjetzny. So sehen wir verschiedene Möglichkeiten der Geschwürsbildung, die mehr oder weniger auch für die darunter gelegene Geschwulstbildung kennzeichnend sein können.

Dazu kommt eine weitere Art der Geschwürsentstehung, die für das exogastrisch wachsende Neurinom von Bedeutung sein kann. Bei exogastrisch wachsenden gutartigen Tumoren gilt als ein Röntgensymptom eine trichterförmige Ausstülpung der Magenwand durch die Zugwirkung der Geschwulst, die bei exogastrischen Tumoren recht groß werden kann und wobei es häufig zur Stielbildung kommt. Während bei den endogastrischen Tumoren die Geschwürsbildung auf der Kuppel des Tumors stattfindet, ist beim exogastrischen Tumor gelegentlich ein Geschwür im Grund der beschriebenen Trichterbildung als Zugwirkung beobachtet worden. Zur röntgenologischen Diagnose haben allerdings derartige Geschwüre nicht geführt. Schließlich kommt Geschwürsbildung auch bei den bösartigen Geschwülsten nicht selten vor, und sie ist insbesondere bei den Sarkomen, die ihre Ausdehnung ebenso wie manche gutartigen Geschwülste unter der Schleimhaut nehmen können, beschrieben worden (Konjetzny, Bohmanssohn). Zu denken ist weiter an das syphilitische Gumma des Magens, das ebenfalls im Röntgenbild ein Schleimhautgeschwür über einem Tumor zeigen kann (Schinz, Kalk). Bei den gutartigen submukösen Tumoren sind es aber allein die Neurinome, bei denen die Geschwürsbildung, die sonst doch nur vereinzelt beobachtet wird, häufig und sogar in der Mehrzahl der Fälle vorkommt. Auch das Vorkommen von zwei (van Gelderen) und in Einzelfällen sogar mehrerer Geschwüre ist beim Neurinom beobachtet worden. Mondor findet ein Ulkus in 22 von 27 Magenneurinomen, das ist häufiger als in 80% der Fälle. Da in den Zusammenstellungen des Schrifttums über Neurinome eine Unterscheidung zwischen den submukösen und den subserösen Formen nicht immer durchgeführt worden ist und der Anteil der Geschwüre bei den submukös gelegenen Neurinomen sicher wesentlich größer ist als bei den im ganzen seltenen subserösen Neurinomen, wird man das Vorkommen eines Ulkus beim submukösen Neurinom als noch häufiger ansehen müssen, als sich aus einer Statistik aller Neurinomfälle ergeben würde

Immer wieder erhebt sich die Frage, warum das Geschwür auf der Kuppel der benignen Magentumoren nur beim Neurinom häufig ist, bei den anderen Tumoren aber selten. Wenn wir uns der Auffassung von Odqvist

und Ronzini über die Geschwürsentstehung nicht für alle Fälle anschließen wollen, so läßt sich vielleicht doch ein anderer Grund darin sehen, daß wir den Ausgangspunkt des submukösen Neurinoms nach den eingangs erwähnten anatomischen Vorstellungen (Stöhr jun., Catel) über die Ausbreitung des Meißnerschen Plexus und innerhalb der tieferen Schichten der Schleimhaut, etwa im Bereich der Muscularis mucosae, selbst vorstellen müssen. Auch mit dem histologischen Bild unseres Falles läßt sich eine solche Vorstellung gut vereinbaren. Demgegenüber sollen sich die so viel häufigeren Myome ausschließlich aus der Längs- oder Ringmuskulatur, nie aber aus der Muscularis mucosae entwickeln (Chaoul). Auch hier werden uns vielleicht noch eingehendere kasuistische Beschreibungen mit histologisch aufgearbeiteten Fällen weiterführen und vielleicht zeigen, daß die Ulkusbildung beim Myom dann zur Regel wird, wenn ausnahmsweise doch die Muscularis mucosae Ausgangspunkt der Tumorbildung ist. Die 3 angeführten Fälle von Geschwürsbildung beim Myom enthielten keine näheren Angaben, welche mir eine Stütze für diesen Gedanken geben können. Wenn aber nach Schinz bei großen Myomen im Gegensatz zu den meisten anderen gutartigen Tumoren des Magens ein Ausfall der Peristaltik beobachtet wurde, so werden wir dies auf die Entstehung und Ausbreitung des Myoms in der Muscularis propria zu beziehen haben.

Wenn auch die Blutung beim Neurinom meist auf ein Ulkus zurückzuführen ist, so müssen wir uns doch darüber klar sein, das selbst erhebliche Blutungen beim submukösen Neurinom ebenso wie bei anderen submukösen und gutartigen Tumoren des Magens auch ohne Geschwür als Schleimhautblutung vorkommen Für das Myom sei als Beispiel an die Beobachtung von Frik und Ott erinnert Beim Neurinom führte sogar der große exogastrisch und subserös gewachsene Tumor von König zu Blutungen Hier bestand kein Ulkus, obwohl, wie bereits erwähnt, auch beim subserösen Tumor die Zugwirkung zum Ulkus führen kann. Eine Blutung ohne Ulkus bei einem durch Operation überprüften Fall von endogastrischem submukösem Neurinom ist unter anderen von Hortolomei und Burghele beschrieben.

Neben den Blutungen kann der Tumor als solcher wegen der durch ihn ausgelösten Schmerzen oder wegen seiner Größe eine Operationsanzeige geben Neurinome können recht groß werden, insbesondere die exogastrischen, wie unter anderen der Fall von König zeigt Ebenso ist ein kindskopfgroßes, wohl submuköses Neurinom von Harild beschrieben worden.

In der Differentialdiagnose der Neurinome mit oder ohne Ulkus haben wir in erster Linie an das Myom zu denken. Das submuköse Lipom, welches ja auch ohne Kuppelulkus beobachtet ist (Knetsch), wurde erwähnt, ebenso Fibrome und ein Epidermoid Auch auf das Divertikelmyom ist bereits ausführlich eingegangen. Weiter sei als besonders seltener gutartiger Magenwandtumor noch das Nebenpankreas (Diethelm) erwähnt, welches meist am Magenausgang gelegen ist (Delhougne, Branscheid). Auch hierbei sind klinisch Magenblutungen vorgekommen. Die Diagnose am Lebenden ist allenfalls durch den Nachweis eines Ausführungsganges möglich, bisher aber noch nicht erfolgt, obwohl Gutzeit gastroskopisch einen solchen Tumor mit Ausführungsgang beobachtet hat, der nachher zur Operation kam.

Schließlich darf man die Möglichkeit maligner Entartung auch beim Neurinom nicht ganz außer acht lassen. Dieses seltene Vorkommen ist unter den etwa 100 Magenneurinomen des Schrifttums immerhin dreimal erwähnt (Nußbaum, Carnot und Denecke). Einmal wurde eine Tumorbildung am rechten Herzohr als Metastase eines kleinen Magenneurinoms beschrieben (Carnot).

Wir haben es uns versagt, die Frage der Abgrenzung der gutartigen Magengeschwülste von den bösartigen im Grundsätzlichen zu behandeln, obwohl wir durch den Hinweis auf die innere Gleitbahn des Magens und die Beobachtung der wandernden Ulkusnische einen wesentlichen Beitrag bringen konnten. Uns kam es darauf an, das Bild des Magenneurinoms zu zeichnen und wir haben nur die differentialdiagnostischen wichtigen mesenchymalen Tumoren mit in unsere Darstellung, soweit es notwendig schien, einbezogen, also vor allem das Myom, dann Fibrom und Lipom. Osteome und Osteochondrome machen zusammen noch nicht 1% der mesenchymalen Tumoren aus. Sie können durch Kalkeinlagerung bei Verknöcherung kenntlich werden. Die epithelialen Tumoren, Polypen, Papillome und Adenome, die ein anderes Bild bieten und klinisch wegen der Gefahr der Malignität so wichtig sind, ebenso die seltenen endothelialen Geschwülste und Zysten konnten beiseite gelassen werden. Die bekannte Kennzeichnung der gutartigen Magengeschwülste von Moore (1924) besteht auch heute noch zu Recht, wenn er auch selbst später an einem Myom mit Geschwürsnische zeigen konnte, wie nicht immer alle Kennzeichen eingehalten werden. Und gar

beim Neurinom gehört das Geschwür fast zur Regel. Im Einzelfall wird die Entscheidung fast immer schwierig, oft unmöglich sein. Eine völlig sichere Diagnose kann meist erst durch die histologische Untersuchung erwartet werden. Ein großer Teil der beschriebenen gutartigen Tumoren sind zufällige Nebenbefunde, gewonnen vor allem bei Sektionen. Wenn die Mehrzahl der übrigen meist erst im vorgerückten Lebensalter zur Feststellung kommt, weil sie erst größer werdend Beschwerden machen, so wird man bei ihrem röntgenologischen Nachweis wegen der Gefahr der Blutung und der Möglichkeit maligner Entartung sich meist gern zur Operation entschließen, sofern keine Gegenanzeigen bestehen. Der Eingriff kann bei Annahme eines gutartigen Tumors als Gastrotomie besonders schonend gestaltet werden.

Weitere klinische Erfahrung gewinnen wir aus einer sorgfältigen Kasuistik unter ständiger Nachprüfung durch die Ergebnisse der meist operativ gewonnenen autoptischen Befunde und ihrer eingehenden histologischen Aufarbeitung. Aus ihrem reichen Beobachtungsgut konnten Frik und Ott als Ertrag eines einzigen Jahres neben den malignen Geschwülsten zwei Myomfälle, ein ödematöses Granulom und dreimal Polypen am Magen zeigen und an ihnen die „Schwierigkeit der differentialdiagnostischen Bilddeutung der Tumoren des Magendarmtraktus, welche sich im Röntgenbild umschrieben begrenzt darstellen" aufweisen. Sie sprechen von der „Romantik derartiger Röntgenuntersuchungen", die uns zu immer neuen Erfahrungen führen. Auch wir konnten uns diesen romantischen Reizen nicht entziehen.

Zusammenfassung

Magenneurinome sind nicht so selten, wie bisher angenommen wurde. Sie kommen submukös und subserös vor. Subserös ist die Diagnose nur bei großen Tumoren möglich. In der häufigeren Lokalisation als submuköser verschieblicher Tumor zeigt das Neurinom ein typisches Röntgenbild mit verschieblichem Füllungsdefekt unter glatter Schleimhaut. Charakteristisch ist das Auftreten einer oder mehrerer Ulkusnischen auf der Höhe des Tumors. Dem entspricht klinisch die Neigung zu heftigen Blutungen. Differentialdiagnostisch ist die sichere Abgrenzung gegen Leiomyome oder Lipome, welche zu ähnlichen Erscheinungen führen können, oft nicht möglich. Da eine Malignität nicht zu befürchten ist, besteht die Behandlung des Tumors in chirurgischer Entfernung mit möglichst schonender Technik, also nach Möglichkeit nur in Gastrotomie. Als Besonderheit wurde beoachtet, wie der verschiebliche submuköse Tumor durch die peristaltische Welle um mehrere Zentimeter nach vorn getragen werden kann und nach dem Darüberweggehen der peristaltischen Einschnürung wieder zurückgleitet. Diese Beobachtung weist auf die weitgehende Verschieblichkeit zwischen Schleimhaut und Muskelschicht des Magens in der Gleitschicht der Submukosa hin und erlaubt erstmalig ihren direkten röntgenologischen Nachweis am Lebenden. Das Symptom der „wandernden Ulkusnische" ist als pathognomisch für das Ulkus auf der Höhe eines gutartigen submukösen Tumors anzusehen, wie es in erster Linie beim Neurinom vorkommt. Besonders eingegangen wird auf die Frage der Ulkusentstehung beim Neurinom und auf differntialdiagnostische Erwägungen.

Schrifttum

Abel, Röntgenprax. 10 (1938): 692. — Dtsch. Z. Chir. 103: 71. — Askanazy, Schweiz. med. Wschr. 56 (1926): 661. — Bohmanssohn, Acta chir. scand. (Schwd.) (1920): 52. — Borrmann, Handbuch der speziellen pathologischen Anatomie. Bd. IV, 1, S. 825. — Branscheid, Röntgenprax. 10 (1938): 448. — Carnot, Z. org. Chir. 47: 273. — Catel, Normale und pathologische Physiologie der Bewegungsvorgänge im gesunden Verdauungskanal. 1936. — Chaoul, in: Stierlins Klinischer Röntgendiagnostik des Verdauungskanals. 1928. — Coenen, in Kirschner-Nordmann, Bd. 2, S. 1. — Delhougne, Arch. klin. Chir. 129 (1924): 116. — Deneker, Arch. klin. Chir. 119 (1923): 695. — Diethelm, Fschr. Röntgenstr. 58 (1938): 675. — Eliason und Wright, Surgery (Am.) 41 (1925). — Erb, Dtsch. Z. Chir. 181 (1923): 350. — Eustermann und Senty, Surgery (Am.) 34 (1922). — Forsell, Fschr. Röntgenstr. 57 (1938): 331. — Forssmann, Acta radiol. (Schwd.) 24 (1943): 135. — Frank, Fschr. Röntgenstr. 45 (1932): 487. — van Gelderen, Dtsch. Z. Chir. 249 (1938): 603. — Gosset, Zbl. Chir. 1924: 2112. — Goyene und Bianchi, Z. org. Chir. 53: 528. — Gruber, zitiert nach König. — Gutzeit, Dtsch. Arch. klin. Med. 1926: 153. — Gutzeit und Kuhlmann, Dtsch. Arch. klin. Med. 175: 291. — Hammer und

Bayer, Fschr. Röntgenstr. 61 (1940): 163. — Harild, Zbl. Chir. 1931: 3157. — Kalk, Handbuch der Inneren Medizin. Bd. II, 1, S. 743, 1938. — Knetsch, Röntgenprax. 1940: 159. — König, Chirurg 4 (1932): 636. — Konjetzny, Erg. Chir. u. Orthop. 14 (1921): 526. — Dtsch. Z. Chir. 46: 290. — Bruns' Beitr. 1920: 53. — Krekeler, Diss. Bonn 1924. — Lagergren und Sjövall, Nord. med. Tskr. (Schwd.) S. 3237. — Minnes und Geschickter, Amer. J. Canc. 1936. — Mondor, Mém. Acad. Chir., Par. 67 (1941): 541. — Moore, Amer. J. Roentgenol. 1924: 11. — J. amer. med. Assoc. 1927: 89. — Oberndorfer, Z. Neur. 72: 105; in: Handbuch der speziellen pathologischen Anatomie, Bd. 4, S. 1. — Odqvist, Acta radiol. (Schwd.) 18 (1937): 112. — Pape, Fschr. Röntgenstr. 57 (1938): 286. — Pignetto und Alberti, Zbl. Radiol. 1935. — Polzien, Fschr. Röntgenstr. 66 (1941): 1. — Priwin und Steinbiß, Zbl. Radiol. 2: 338. — Ronzini, Z. org. Chir. 67 (1934): 214. — Sandström, Acta radiol. (Schwd.) 10 (1929): 427. — Sobczyk, Zbl. Chir. 1941: 408. — Sommer, Bruns' Beitr. 125 (1922): 694. — Schütze, Fschr. Röntgenstr. 51 (1935): 321. — Verocay, Beitr. path. Anat. 1910: 48. — Wittstock, Diss. 1931. — Zbl. Radiol. 13: 786.

Vereins- und Tagungsberichte

Wissenschaftliche Sitzungen des Röntgenvereins ungarischer Ärzte

Vorsitzender: Prof. Dr. N. Ratkóczy: Sekretär: Dr. G. Györgyi

Sitzung am 27. Januar 1943

G. Györgyi (Vorführung): **Schädelhämangiom.** An der rechten Schläfe einer 39jährigen Frau ist angeblich binnen 3 Monaten eine nußgroße Geschwulst entstanden. Das Röntgenbild zeigt an der Stelle des Tumors eine handtellergroße Rarifikation des Knochens von porös-spongiöser Struktur, von einer schmalen kalkreichen Zone begrenzt. Ein Teil dieser Geschwülste läßt die Lamina interna unversehrt, wächst nach außen, bildet strahlenförmige, knöcherne Fortsätze; ein anderer Teil wächst durch die Knochen und verursacht dadurch nervöse Störungen. Nach Röntgen-Radiumbehandlung hat sich nicht nur der tastbare Tumor, sondern auch die auf dem Röntgenbild wahrnehmbare Rarifikation verkleinert; ebenso haben die Beschwerden der Kranken (Kopfschmerzen, Schwindel, Ohrensausen, Verminderung der Merkfähigkeit) seit mehr als 1 Jahr aufgehört. Vortragender empfiehlt die Strahlenbehandlung (Radium) der inoperablen Fälle auf Grund eigener Beobachtungen und des Schrifttums.

Aussprache. M. Erdélyi teilt 3 Fälle von Schädelhämangiom mit, die auf der II. Chirurgischen Klinik beobachtet und operiert wurden: 1. Am Hinterkopf einer 42jährigen Frau besteht eine seit 20 Jahren langsam wachsende, weiche, elastische Vorwölbung, deren Basis sich auf dem Röntgenbild als halbnußgroße, verkalkte Hyperostose zeigt. Die Operation bestand in Umstechung der bis auf den Knochen reichenden bleistiftdicken, den Tumor umgebenden Gefäße, welche die Entfernung des Tumors unmöglich machten. 2. Ein 11jähriges Mädchen wird in die Klinik wegen Blutungen aus einem halbnußgroßen Tumor am Hinterkopf aufgenommen. Aus dem unter den strahlenförmigen knöchernen Fortsätzen des Hämangioms liegenden Sinuskonfluens entstand bei Entfernung des Tumors eine unstillbare, tödliche Blutung. 3. Prof. Bakay hat bei einem 21jährigen Mann ein auf seiner rechten Stirnhälfte liegende fünfpengögroßes Hämangiom, das in dem Knochen zackige, spinnwebenartige Rarifikation verursacht hatte, mit Erfolg entfernt und überdies den unter dem Tumor auf der Dura liegenden Gefäßplexus exstirpiert.

E. Orbán (Vorführung): **Fall von aspiriertem Fremdkörper.** Ein 2jähriges Kind hat eine Bohne aspiriert. Verschluß des rechten Bronchus verursachte eine Atelektase des rechten Lungenflügels. Im Röntgenbild zeigte sich ein sehr intensiver Schatten in der rechten Seite des Brustkorbes, eine vikariierende Erweiterung der gesunden Seite und ein Hinüberziehen des Mittelschattens mit pendelartigen Atembewegungen. 24 Stunden nach dem Aushusten der Bohne waren diese Veränderungen größtenteils verschwunden. Zur Stellung der Diagnose hat die genaue Anamnese viel beigetragen.

Aussprache. Prof. O. Göttche: Die Lungenatelektasen kleiner Kinder werden meistens durch aspirierte Fremdkörper verursacht. Bei solchen Fällen trägt der Röntgenologe eine schwere Verantwortung. Er soll alles für die dringende Entfernung des Fremdkörpers unternehmen, weil Pflanzenkerne (z. B. Bohnen) besonders leicht anschwellen und am zweiten Tag ihre Entfernung schon sehr riskant ist. Man soll auch an die Möglichkeit einer ventilartigen Verengung denken.

Gy. Frigyesi (Vorführung): **Überlastungsschaden des Knochens.** Röntgenaufnahme des Beckens eines 37jährigen Mannes zeigt am Ramus ossis pubis eine bohnengroße Rarifikation, umgeben von einer kalkreicheren Zone. Auf Grund des Röntgenbildes wird die Diagnose einer eingebrochenen Knochenzyste, vielleicht Osteomyelitis specifica gestellt. Auf den nach 1 bzw. 2 Monaten aufgenommenen Bildern sieht man die Rarifikation schon bedeutend kleiner und die umgebende periostale Kallusbildung deutlicher. Ein solcher Krankheitsablauf spricht gegen Tuberkulose. Bei Berücksichtigung der Anamnese und des Krankheitsablaufs hat die Diagnose einer durch Über-

beim Neurinom gehört das Geschwür fast zur Regel. Im Einzelfall wird die Entscheidung fast immer schwierig, oft unmöglich sein. Eine völlig sichere Diagnose kann meist erst durch die histologische Untersuchung erwartet werden. Ein großer Teil der beschriebenen gutartigen Tumoren sind zufällige Nebenbefunde, gewonnen vor allem bei Sektionen. Wenn die Mehrzahl der übrigen meist erst im vorgerückten Lebensalter zur Feststellung kommt, weil sie erst größer werdend Beschwerden machen, so wird man bei ihrem röntgenologischen Nachweis wegen der Gefahr der Blutung und der Möglichkeit maligner Entartung sich meist gern zur Operation entschließen, sofern keine Gegenanzeigen bestehen. Der Eingriff kann bei Annahme eines gutartigen Tumors als Gastrotomie besonders schonend gestaltet werden.

Weitere klinische Erfahrung gewinnen wir aus einer sorgfältigen Kasuistik unter ständiger Nachprüfung durch die Ergebnisse der meist operativ gewonnenen autoptischen Befunde und ihrer eingehenden histologischen Aufarbeitung. Aus ihrem reichen Beobachtungsgut konnten Frik und Ott als Ertrag eines einzigen Jahres neben den malignen Geschwülsten zwei Myomfälle, ein ödematöses Granulom und dreimal Polypen am Magen zeigen und an ihnen die „Schwierigkeit der differentialdiagnostischen Bilddeutung der Tumoren des Magendarmtraktus, welche sich im Röntgenbild umschrieben begrenzt darstellen" aufweisen. Sie sprechen von der „Romantik derartiger Röntgenuntersuchungen", die uns zu immer neuen Erfahrungen führen. Auch wir konnten uns diesen romantischen Reizen nicht entziehen.

Zusammenfassung

Magenneurinome sind nicht so selten, wie bisher angenommen wurde. Sie kommen submukös und subserös vor. Subserös ist die Diagnose nur bei großen Tumoren möglich. In der häufigeren Lokalisation als submuköser verschieblicher Tumor zeigt das Neurinom ein typisches Röntgenbild mit verschieblichem Füllungsdefekt unter glatter Schleimhaut. Charakteristisch ist das Auftreten einer oder mehrerer Ulkusnischen auf der Höhe des Tumors. Dem entspricht klinisch die Neigung zu heftigen Blutungen. Differentialdiagnostisch ist die sichere Abgrenzung gegen Leiomyome oder Lipome, welche zu ähnlichen Erscheinungen führen können, oft nicht möglich. Da eine Malignität nicht zu befürchten ist, besteht die Behandlung des Tumors in chirurgischer Entfernung mit möglichst schonender Technik, also nach Möglichkeit nur in Gastrotomie. Als Besonderheit wurde beoachtet, wie der verschiebliche submuköse Tumor durch die peristaltische Welle um mehrere Zentimeter nach vorn getragen werden kann und nach dem Darüberweggehen der peristaltischen Einschnürung wieder zurückgleitet. Diese Beobachtung weist auf die weitgehende Verschieblichkeit zwischen Schleimhaut und Muskelschicht des Magens in der Gleitschicht der Submukosa hin und erlaubt erstmalig ihren direkten röntgenologischen Nachweis am Lebenden. Das Symptom der „wandernden Ulkusnische" ist als pathognomisch für das Ulkus auf der Höhe eines gutartigen submukösen Tumors anzusehen, wie es in erster Linie beim Neurinom vorkommt. Besonders eingegangen wird auf die Frage der Ulkusentstehung beim Neurinom und auf differntialdiagnostische Erwägungen.

Schrifttum

Abel, Röntgenprax. 10 (1938): 692. — Dtsch. Z. Chir. 103: 71. — Askanazy, Schweiz. med. Wschr. 56 (1926): 661. — Bohmanssohn, Acta chir. scand. (Schwd.) (1920): 52. — Borrmann, Handbuch der speziellen pathologischen Anatomie. Bd. IV, 1, S. 825. — Branscheid, Röntgenprax. 10 (1938): 448. — Carnot, Z. org. Chir. 47: 273. — Catel, Normale und pathologische Physiologie der Bewegungsvorgänge im gesunden Verdauungskanal. 1936. — Chaoul, in: Stierlins Klinischer Röntgendiagnostik des Verdauungskanals. 1928. — Coenen, in Kirschner-Nordmann, Bd. 2, S. 1. — Delhougne, Arch. klin. Chir. 129 (1924): 116. — Deneker, Arch. klin. Chir. 119 (1923): 695. — Diethelm, Fschr. Röntgenstr. 58 (1938): 675. — Eliason und Wright, Surgery (Am.) 41 (1925). — Erb, Dtsch. Z. Chir. 181 (1923): 350. — Eustermann und Senty, Surgery (Am.) 34 (1922). — Forsell, Fschr. Röntgenstr. 57 (1938): 331. — Forssmann, Acta radiol. (Schwd.) 24 (1943): 135. — Frank, Fschr. Röntgenstr. 45 (1932): 487. — van Gelderen, Dtsch. Z. Chir. 249 (1938): 603. — Gosset, Zbl. Chir. 1924: 2112. — Goyene und Bianchi, Z. org. Chir. 53: 528. — Gruber, zitiert nach König. — Gutzeit, Dtsch. Arch. klin. Med. 1926: 153. — Gutzeit und Kuhlmann, Dtsch. Arch. klin. Med. 175: 291. — Hammer und

Bayer, Fschr. Röntgenstr. 61 (1940): 163. — Harild, Zbl. Chir. 1931: 3157. — Kalk, Handbuch der Inneren Medizin. Bd. II, 1, S. 743, 1938. — Knetsch, Röntgenprax. 1940: 159. — König, Chirurg 4 (1932): 636. — Konjetzny, Erg. Chir. u. Orthop. 14 (1921): 526. — Dtsch. Z. Chir. 46: 290. — Bruns' Beitr. 1920: 53. — Krekeler, Diss. Bonn 1924. — Lagergren und Sjövall, Nord. med. Tskr. (Schwd.) S. 3237. — Minnes und Geschickter, Amer. J. Canc. 1936. — Mondor, Mém. Acad. Chir., Par. 67 (1941): 541. — Moore, Amer. J. Roentgenol. 1924: 11. — J. amer. med. Assoc. 1927: 89. — Oberndorfer, Z. Neur. 72: 105; in: Handbuch der speziellen pathologischen Anatomie, Bd. 4, S. 1. — Odqvist, Acta radiol. (Schwd.) 18 (1937): 112. — Pape, Fschr. Röntgenstr. 57 (1938): 286. — Pignetto und Alberti, Zbl. Radiol. 1935. — Polzien, Fschr. Röntgenstr. 66 (1941): 1. — Priwin und Steinbiß, Zbl. Radiol. 2: 338. — Ronzini, Z. org. Chir. 67 (1934): 214. — Sandström, Acta radiol. (Schwd.) 10 (1929): 427. — Sobczyk, Zbl. Chir. 1941: 408. — Sommer, Bruns' Beitr. 125 (1922): 694. — Schütze, Fschr. Röntgenstr. 51 (1935): 321. — Verocay, Beitr. path. Anat. 1910: 48. — Wittstock, Diss. 1931. — Zbl. Radiol. 13: 786.

Vereins- und Tagungsberichte

Wissenschaftliche Sitzungen des Röntgenvereins ungarischer Ärzte

Vorsitzender: Prof. Dr. N. Ratkóczy: Sekretär: Dr. G. Györgyi

Sitzung am 27. Januar 1943

G. Györgyi (Vorführung): **Schädelhämangiom.** An der rechten Schläfe einer 39jährigen Frau ist angeblich binnen 3 Monaten eine nußgroße Geschwulst entstanden. Das Röntgenbild zeigt an der Stelle des Tumors eine handtellergroße Rarifikation des Knochens von porös-spongiöser Struktur, von einer schmalen kalkreichen Zone begrenzt. Ein Teil dieser Geschwülste läßt die Lamina interna unversehrt, wächst nach außen, bildet strahlenförmige, knöcherne Fortsätze; ein anderer Teil wächst durch die Knochen und verursacht dadurch nervöse Störungen. Nach Röntgen-Radiumbehandlung hat sich nicht nur der tastbare Tumor, sondern auch die auf dem Röntgenbild wahrnehmbare Rarifikation verkleinert; ebenso haben die Beschwerden der Kranken (Kopfschmerzen, Schwindel, Ohrensausen, Verminderung der Merkfähigkeit) seit mehr als 1 Jahr aufgehört. Vortragender empfiehlt die Strahlenbehandlung (Radium) der inoperablen Fälle auf Grund eigener Beobachtungen und des Schrifttums.

Aussprache. M. Erdélyi teilt 3 Fälle von Schädelhämangiom mit, die auf der II. Chirurgischen Klinik beobachtet und operiert wurden: 1. Am Hinterkopf einer 42jährigen Frau besteht eine seit 20 Jahren langsam wachsende, weiche, elastische Vorwölbung, deren Basis sich auf dem Röntgenbild als halbnußgroße, verkalkte Hyperostose zeigt. Die Operation bestand in Umstechung der bis auf den Knochen reichenden bleistiftdicken, den Tumor umgebenden Gefäße, welche die Entfernung des Tumors unmöglich machten. 2. Ein 11jähriges Mädchen wird in die Klinik wegen Blutungen aus einem halbnußgroßen Tumor am Hinterkopf aufgenommen. Aus dem unter den strahlenförmigen knöchernen Fortsätzen des Hämangioms liegenden Sinuskonfluens entstand bei Entfernung des Tumors eine unstillbare, tödliche Blutung. 3. Prof. Bakay hat bei einem 21jährigen Mann ein auf seiner rechten Stirnhälfte liegende fünfpengögroßes Hämangiom, das in dem Knochen zackige, spinnwebenartige Rarifikation verursacht hatte, mit Erfolg entfernt und überdies den unter dem Tumor auf der Dura liegenden Gefäßplexus exstirpiert.

E. Orbán (Vorführung): **Fall von aspiriertem Fremdkörper.** Ein 2jähriges Kind hat eine Bohne aspiriert. Verschluß des rechten Bronchus verursachte eine Atelektase des rechten Lungenflügels. Im Röntgenbild zeigte sich ein sehr intensiver Schatten in der rechten Seite des Brustkorbes, eine vikariierende Erweiterung der gesunden Seite und ein Hinüberziehen des Mittelschattens mit pendelartigen Atembewegungen. 24 Stunden nach dem Aushusten der Bohne waren diese Veränderungen größtenteils verschwunden. Zur Stellung der Diagnose hat die genaue Anamnese viel beigetragen.

Aussprache. Prof. O. Göttche: Die Lungenatelektasen kleiner Kinder werden meistens durch aspirierte Fremdkörper verursacht. Bei solchen Fällen trägt der Röntgenologe eine schwere Verantwortung. Er soll alles für die dringende Entfernung des Fremdkörpers unternehmen, weil Pflanzenkerne (z. B. Bohnen) besonders leicht anschwellen und am zweiten Tag ihre Entfernung schon sehr riskant ist. Man soll auch an die Möglichkeit einer ventilartigen Verengung denken.

Gy. Frigyesi (Vorführung): **Überlastungsschaden des Knochens.** Röntgenaufnahme des Beckens eines 37jährigen Mannes zeigt am Ramus ossis pubis eine bohnengroße Rarifikation, umgeben von einer kalkreicheren Zone. Auf Grund des Röntgenbildes wird die Diagnose einer eingebrochenen Knochenzyste, vielleicht Osteomyelitis specifica gestellt. Auf den nach 1 bzw. 2 Monaten aufgenommenen Bildern sieht man die Rarifikation schon bedeutend kleiner und die umgebende periostale Kallusbildung deutlicher. Ein solcher Krankheitsablauf spricht gegen Tuberkulose. Bei Berücksichtigung der Anamnese und des Krankheitsablaufs hat die Diagnose einer durch Über-

lastung entstandenen Knochenschädigung die größte Wahrscheinlichkeit für sich. Der Kranke hat nämlich vorher an einer Rekrutenausbildung teilgenommen und während dieser Zeit entstand diese Krankheit, d. h. eine mit den beim Marschieren entstandenen Mittelfußknochenbrüchen analoge, latente Beckenfraktur bzw. eine Umbauzone wahrscheinlich mit kleiner Infraktion.

Aussprache. Prof. Ratkóczy: Ermüdungsbrüche am Beckenring sind sehr selten. Wir haben daher auf Grund der Meinung des Orthopäden an eine tuberkulöse Erkrankung gedacht; dagegen sprach jedoch später die starke Kallusbildung. Bei während des Militärdienstes entstandenen Verletzungen sollen wir nicht nur an Überlastungsbrüche der Mittelfußknochen, sondern auch an solche des Beckens und anderer Knochen der unteren Gliedmaßen denken.

L. Bozóky (Vortrag): **Über die Kondensatorionisationskammern.** Diese kleinen Kugelkonsendatoren von 6, 10 oder 15 mm Durchmesser ermöglichen einesteils wegen ihrer kleinen Ausmaße, anderenteils weil sie an keine Leitung angeschlossen werden, die Messung der Dosis auch in vielen solchen Fällen — z. B. in der Speiseröhre, bei Rotationseinstrahlungen usw. — bei welchen wir mit gewöhnlichen, dreiteiligen Dosimetern nicht zum Ziele gelangen könnten. Ihre äußere Armatur ist eine aus luftäquivalentem Stoff verfertigte dünne Kugelschale, die innere jedoch entweder eine auf vier kleinen Bernsteinspitzen ruhende Kugel, oder einfach eine über die äußere Kugelschale reichende, mit Bernstein isolierte, kleine Stange. Das Wesen der Messung besteht nun darin, daß die innere Armatur auf einige hundert Volt Spannung aufgeladen wird, worauf wir die Kondensatorkammer an die Meßstelle bringen und dort bestrahlen. Abhängig von der Stärke und Zeit der Bestrahlung verliert die innere Armatur einen Teil ihrer Ladung, was einen Spannungsabfall bewirkt. Danach stellen wir die Kondensatorkammer auf den elektrischen Meßapparat und messen den Spannungsabfall, aus dem wir die auf die Kondensatorkammer entfallende Dosis einfach berechnen können. Eine auf Röntgenstrahlen kalibrierte Kondensatorkammer können wir auch zur Messung von Gammastrahlen benutzen, nur müssen wir sie in eine entsprechend verstärkte Umhüllung geben. Ein großer Vorteil bei Messungen mit Kondensatorkammern ist noch die völlige Freiheit von Richtungseffekten.

Aussprache. V. Czunft betont die große praktische Bedeutung der Kondensatorionisationskammern. Zur Bestimmung des absoluten Wertes von r sind sie auch sehr gut geeignet.

Außerordentliche Sitzung am 8. Februar 1943

Prof. Joseph v. Palugyay als Gast aus Wien (Vortrag): **Die Methoden der Röntgenuntersuchungen der Lunge.** Er betont zunächst, daß unter allen Untersucungen bei der Röntgenuntersuchung der Lunge das Allerwichtigste die vollkommene Zusammenarbeit zwischen Röntgenologen und Kliniker sei. Ohne genaue Kenntnis der Anamnese und des klinischen Befundes können wir die Untersuchung gar nicht anfangen. Systematische Arbeit soll unsere Untersuchungen kennzeichnen. Das System können wir selber wählen. Maßgebend sei bei der Untersuchungstechnik, daß wir alles Verdächtige aufdecken. Wir sollen immer von den technisch einfachen Methoden auf die umständlichere, eine größere Ausrüstung beanspruchende Untersuchung übergehen. Nach Besprechung der Durchleuchtungsmethoden, betont er die Bedeutung richtiger Exposition und Einstellung. Er erörtert der Reihe nach alle Untersuchungsmethoden: Einfache Aufnahmen, Schirmbilder, gekippte Aufnahmen, Tomographie und behandelt einzeln den Wert jedes Verfahrens. Er stellt fest, daß die mit richtiger Technik durchgeführte systematische Untersuchung immer zur richtigen Diagnose führt. Besonders eingehend beschäftigt er sich mit den gekippten Aufnahmen und demonstriert die Vorteile dieses Verfahrens durch Projektionen. Mit gekippten Aufnahmen können wir das Schlüsselbein und durch das Zwerchfell bedeckte Lungenteile, die Hili usw. herausprojizieren. Zum Schluß bespricht er die Bronchographie.

Aussprache. Prof. J. Erdélyi dankt für den sehr lehrreichen Vortrag. Er erinnert an die Zeiten, als er in Wien Prof. v. Palugyay zum erstenmal begegnet ist. Es war eine Lehre für sein ganzes Leben, als er sah, wie eng er Klinik und Röntgenologie verbindet. Er bittet ihn, im Namen unseres Vereins, uns öfters zu besuchen.

Sitzung am 24. Februar 1943

J. Dankó (Vorführung): **Ungewöhnlich große Hydronephrose.** Bei der einfachen Aufnahme seines Falles sieht man an der Stelle der linken Niere einen menschenkopfgroßen, lappenartig segmentierten scharfrandigen Schatten, der etwa 3—5 cm über die rechte Seite des Rückgrats reicht. Der eingeführte Ureterkatheter folgt dem medialen Rand dieses Schattens, weicht in der Höhe des Articulus sacroilicus stark nach rechts aus und erreicht fast den auf der linken Seite eingeführten Ureterkatheter. Die Einführung von fast 100 ccm des Kontrastmittels war möglich, ohne daß Patient über Spannung oder Schmerzen geklagt hätte. Auf dem Pyelogramm hat sich das linke erweiterte Nierenbecken an der rechten Seite des Rückgrates angefüllt, der übrige Teil des Kontrastmittels zeigt sich in der vorher erwähnten menschenkopfgroßen Sackniere, die das einem haustrierten Kolon ähnliche Bild darbietet. Bei der Operation hat man eine 4500 g schwere Sackniere entfernt, bei deren Entstehung die Abschnürung des Ureters durch eine angeborene unregelmäßig verlaufende Arterie eine Rolle gespielt hat.

J. Szlávik (Vortrag): **Paget-Krankheit des Schädels.** Vortragender teilt zwei von ihm beobachtete Fälle mit, bei denen die Krankheit ausschließlich auf den Schädelknochen lokalisiert war. Der 1. Fall war wegen der

außerordentlich großen Schädeldeformierung interessant. Neben Kephalomegalie ist durch die extreme Ausdehnung der vorderen Schädelgrube eine dreieckige, pilzförmige, sehr entstellte Kopfform entstanden. Beim 2. Fall zeigt der Schädel eine eigentümliche, hyperostotisch-poröse Knochenstruktur. Im 1. Fall hat die Erkrankung während 6-, im zweiten während 2jähriger Krankheitsdauer nicht auf die übrigen Knochen übergegriffen. Anamnese in beiden Fällen negativ. — Differentialdiagnose.

Aussprache. O. Turnay: Die Fälle monossealer Paget-Erkrankungen würden sich an Zahl verringern, wenn immer das ganze Skelett untersucht würde. Die Kontrolle wäre auch durch Durchleuchtung zu lösen. Bei mehreren eigenen Fällen hat er gesehen, daß der Knochen nur auf gröbere Traumen hin zerbricht, so daß man nicht ahnt, daß der Bruch pathologisch ist. Wenn die Krankheit nicht zu große Ausdehnung annimmt, wird sie leicht übersehen, man muß sie jedoch in gegebenen Fällen von Entschädigungen in Rechnung ziehen. Ein in 5% der Fälle auf dem kranken Knochen entstandenes Sarkom zeigt besondere Eigentümlichkeiten. Die entwickelten typischen Fälle, wie auch die vorher demonstrierten, verursachen keine diagnostischen Schwierigkeiten, um so mehr die, bei denen man weniger bestimmte Symptome findet, welche eigentlich überwiegen. Er betont die Schwierigkeiten der Differentialdiagnose gegenüber luetischen und anderen, ohne Sequestration verlaufenden Osteomyelitiden, besonders gegenüber den stationären Formen derselben.

P. Mészöly (Vortrag): **Data zur Schichtaufnahme-Untersuchungen der Lunge auf Grund von 600 Fällen.** Die zur Untersuchung gelangten Fälle können wir in vier Gruppen teilen. In die 1. Gruppe gehören diejenigen Fälle, bei denen wir schon bei vorhergehenden Röntgenuntersuchungen Verdacht auf Kaverne hatten. In die 2. diejenigen, bei denen man im Brustkorb große, massive Schatten gesehen hat, große Infiltrate, Kallus. In dieser Gruppe haben wir auch die Kranken mit Pneumothorax und Thorakoplastik eingereiht. In die 3. Gruppe gehören die Kranken, die klinisch auf Kavum verdächtig sind, bei denen jedoch bei Röntgenuntersuchungen kein Kavum gefunden wurde. In die 4. endlich die auf Bronchiektasie verdächtigen Fälle. Von der 1. Gruppe von 439 Fällen haben wir bei 225, d. h. in 51,5% Kavernen nachweisen können; in der 2. Gruppe von 128 Fällen bei 42, das ist 22,8%; bei den klinisch verdächtigen in 37,7%. In der 4. Gruppe, bei den auf Bronchiektasen verdächtigen Fällen ist es uns bei 50% gelungen, mit Schichtaufnahmen bronchiektatische Kavernen nachzuweisen. Die Größe der Kavernen wechselt zwischen der einer Kinderfaust und einer Erbse. Durch Schichtaufnahmeserien kann man nicht nur die frontale, sondern auch die sagittale Ausdehnung der Kaverne bestimmen. Die gefundenen Kavernen lagen vom Rücken gerechnet in 3,5—13 cm Tiefe, 98% in der hinteren Hälfte des Brustkorbs, 85% vom Rücken gemessen in 5, 6, 7 und 8 cm Tiefe. Bei 38% der Fälle konnte man das Kavum nur auf einer Aufnahme sehen, sogar auch dann, wenn wir die Schichtaufnahmen in 1 cm Entfernung voneinander angefertigt haben; der größte Teil wäre also unsichtbar geblieben, wenn wir die Aufnahmen in größeren Abständen gemacht hätten. Von einem negativen Befund, also vom Fehlen einer Kaverne können wir nur dann sprechen, wenn von der ganzen Ausdehnung des Brustkorbs zentimeterweise Schichtaufnahmeserien gemacht werden und keines von den Bildern ein Kavernensymptom aufweist.

Sitzung am 31. März 1943

V. Czunft (Vorführung): **a) Aus Röntgenverbrennungen entstandenes Karzinom** Er zeigt 10 Fälle, bei denen größtenteils nach Oberflächenbestrahlungen infolge Überdosierung zuerst eine Röntgenverbrennung, dann karzinomatöse Entartungen entstanden sind. Er betont, daß hauptsächlich die Röntgenbehandlung des Hand- und Fußschweißes und die Röntgenepilation der Barthärchen der Frauen gefährliche Komplikationen verursacht, weshalb die Bestrahlungen derselben als Kunstfehler gelten können.

b) Bestrahlte Hauthämangiome. Vortragender bespricht zahlreiche, im hauptstädtischen Eötvös Lóránd-Radium- und Röntgeninstitut durch Radiumpunkturen mit Erfolg behandelte Fälle von Hämangiomen. Mit besonders schönem kosmetischem Erfolg sind die das Gesicht oder andere Stellen der Hautoberfläche kleiner Kinder verunstaltenden, kleineren und größeren Hämangiome geheilt.

J. Fülöp (Vortrag): **Röntgenbehandlung der Leukämie. Unsere Beobachtungen bei Ganzkörperbestrahlung.** Nach anfänglichen guten Erfolgen hat man ungünstige Fälle beobachtet, manchmal mit tödlichem Ausgang. Infolgedessen hat man die Strahlendosen herabgesetzt und die Behandlungsdauer verlängert. Danach sind die Ergebnisse besser geworden, jedoch die Lebensdauer der behandelten Kranken gegenüber den nicht behandelten zeigte keinen Unterschied. Er empfiehlt die Verabreichung von Arsen, weil man damit besonders bei noch nicht behandelten Fällen ebenfalls gute Übergangserfolge erreichen kann. Er hält die mittelharten, um 100—200 r dosierten Behandlungen für zweckmäßig, bei der üblichen Blutbildkontrolle. Wenn die Leukozytenzahl unter 30000 steht, sollen die Behandlungen aufhören. Bei myeloider Leukämie genügt die Bestrahlung der Milz. Bei lymphoider Leukämie werden außer der Milz auch die Drüsen, die die meisten Beschwerden verursachen, bestrahlt; danach bilden sich zumeist auch die übrigen Drüsen zurück. Bei dieser Krankheitsgruppe soll die Strahlendosis etwas größer sein als bei Myeloiden. Er bespricht die technischen Daten der im Röntgeninstitut der Universität durchgeführten Ganzkörperbestrahlungen. Diese sind: 180 kV Spannung, 4 mA, 180 cm Fokusentfernung, Dosis zwischen 10—20 r. Nach 3—4 Behandlungen Pause, bis das Blutbild sich beruhigt. Dies dauert 1—3 Wochen. Wenn die gewünschte Wirkung ausbleibt, soll man die vorhergehenden Behandlungen wiederholen. Seit 6 Jahren fängt man bei jedem Leukämischem die Strahlenbehandlung mit Bestrahlung des ganzen Körpers an. Bei chronisch-myeloidleukämischen Kranken sind gute Übergangserfolge erreicht worden.

Aussprache. A. Leszler hält es für wichtig, nicht zu früh zu bestrahlen, da sonst die Leukämie frühzeitig strahlenresistent wird. — I. Rodé: Bei Ganzkörperbestrahlung der Leukämie sind gute Erfolge zu verzeichnen, wenn keine vergrößerten Lymphknoten, Milz, Leber usw. vorhanden sind — unabhängig davon, ob die Leukämie eine lymphoide oder myeloische ist. Das Blutbild wird gewöhnlich nach 8—10 Bestrahlungen normal, im Durchschnitt am 12.—14. Tag der Behandlung. Den Behandlungsrhythmus bestimmt vor allem die Veränderung der Leukozytenzahl, jedoch ist nicht die absolute Zahl, sondern die relative Verminderung derselben richtunggebend. Wenn die Zahl der weißen Blutkörperchen plötzlich stark abnimmt, soll man eine Pause einschalten, bis das Blutbild wieder stationär wird. Außergewöhnlich wichtig ist daneben, wie dies schon Holthusen betont hat, wie sich die Erythrozytenzahl und das Hämoglobin verhalten. Die beste Prognose können wir dann stellen, wenn sich gleichzeitig mit dem Sinken der Leukozytenzahl die Zahl der Erythrozyten und der Hämoglobinwert erhöht. In Fällen, wo Milz, Leber und Lymphdrüsen vergrößert sind, wende man zuerst lokale Bestrahlung an, und erst wenn diese Organe schon bedeutend verkleinert sind, gehe man zur Ganzkörperbestrahlung über. Besonders wichtig ist diese Reihenfolge dann, wenn vergrößerte mediastinale und retroperitoneale Lymphknötchen vorhanden sind, oder auch bloß ein Verdacht auf diese besteht. — V. Czunft: Die Behandlung der Leukämie mit massiven Bestrahlungsdosen ist ein Kunstfehler. Die Strahlenempfindlichkeit der Gewebe wird durch Arsen nicht gesteigert, dieses ist daher zur Ergänzung der Behandlung mit Erfolg anwendbar. Zur Behandlung der Leukämie mit radioaktiven Mitteln ist weder die Radiumemanation, noch die intravenöse Anwendung des Thoriums geeignet, weil deren Strahlenaktivität unbestimmt ist und ihre Zerfallsprodukte auch später schädliche Strahlenwirkungen ausüben können. Wenn Versuche mit künstlichen radioaktiven Stoffen auf diesem Gebiet durchgeführt werden, so werden diese zweifellos bei der Behandlung der Leukämie eine große Rolle spielen, da ihre Aktivität dosierbar ist.

P. Petrás (Vortrag): **Neue Wege zur Vervollkommnung der Diagnostik mißgestalteter Brustkörbe.** Die Röntgenuntersuchung des Brustkorbes von Kyphotikern und besonders Kyphoskoliotikern war bisher hauptsächlich darum nicht befriedigend, weil das Zusammenpferchen der Weichteile ebenso wie der knöchernen Teile, außerdem die gesteigerte Schichtdicke, die bei diesen, in ihrer Längsachse zusammengedrückten Brustkörben ein Mehrfaches des Normalen betragen kann, bei den üblichen p.-a.-Aufnahmen alle Übersicht unmöglich macht. Bei Röntgendiagnostik des Brustkorbs hat die neue Methode Friedrich Swatscheks, des Schülers Prof. v. Palugyays, die er „Kippaufnahme" nennt, eine große Bedeutung. Ihr Wesen ist das Kippen der Aufnahmeröhre in einem gewissen Winkel um ihre Querachse nach vorn oder nach hinten. Vortragender hat diese „Kippaufnahmen" auch bei mißgestalteten Brustkörben verwendet. Aber bei diesen mußte er mit Rücksicht auf die große Schichtdicke, in einem grundlegenden Punkt von der Methode Swatscheks abweichen, nämlich bei der Anwendung von Fernaufnahmen. Da er eine solche Methode auszuarbeiten wünschte, die die mittelmäßig leistungsfähigen Apparaturen nicht so sehr belastet, daß die Röhren verderben könnten, hat er Nahkippaufnahmen aus 50—60 cm Abstand gemacht. Mit diesem neuen Verfahren kann man einen größeren Lungenteil, hauptsächlich jedoch mehr Rippen projizieren. Diese gute Projizierbarkeit der Rippen ist bei Fällen von Verletzungen, Karies und Geschwülsten besonders nützlich.

Aussprache. A. Leszler erkennt die gute Brauchbarkeit der aus der Ferne aufgenommenen „Kippaufnahmen" an, hält jedoch die von der Nähe aufgenommenen nicht für eine glückliche Lösung, da diese so entstellte Bilder ergeben, daß sie für diagnostische Zwecke ungeeignet sind.

Schlußwort. P. Petrás: Die gesteigerte Schichtdicke des mißgestalteten Brustkorbes hat ihn gezwungen, von solchen Kranken statt Fernkippaufnahmen Nahaufnahmen zu machen. Das starre Beharren bei Fernkippaufnahmen würde dazu führen, daß man bei uns nur in 2—3 Instituten, in denen mit mächtigem Kondensator versehene diagnostische Apparate zur Verfügung stehen, Kippaufnahmen machen könnte.

Sitzung am 28. April 1943

Prof. J. Boros (Vortrag): **Die Bewertung des Röntgenbefundes des Herzens in der inneren Medizin.** Die Röntgenuntersuchung bietet uns die einzige Möglichkeit, über die Größe und Form des Herzens und über die Größe und Form auch einzelner Herzteile genaue Aufklärung zu gewinnen. Sie gewährt uns auch Einblick in die Funktion einzelner Herzteile (Kymographie). Die Vergrößerung der linken Kammer (unter Vergrößerung verstehen wir immer gemeinsam Hypertrophie und Dilatation) kann der Internist am Krankenbett leicht feststellen; über Gebilde des Mediastinums, besonders über die Aorta können wir uns doch nur durch Röntgendurchleuchtung und -aufnahme orientieren. — Auch die Untersuchung der rechten Kammer ist ziemlich schwierig, weil diese vorn gelegen ist und so an der Bildung der Herzkontur nicht teilnimmt. Die Vergrößerung der Herzdämpfung bei isolierter Vergrößerung der rechten Kammer ist anscheinend nach oben ausgesprochener als nach der Seite hin: die nach oben vergrößerte Herzdämpfung bei mitralen Klappenfehlern ist hauptsächlich durch die Vergrößerung der rechten Kammer verursacht. Auch der Röntgenschatten ist in senkrechter Richtung vergrößert, besonders dadurch, daß infolge des in erster Reihe in der Arteria pulmonalis gesteigerten Druckes, der Stamm des Conus pulmonalis und der Arteria pulmonalis sich erweitert. Der hohe Herzschatten mit sich vorwölbendem linkem Pulmonalbogen ist ein bezeichnenderes und früheres Zeichen der Vergrößerung der rechten Kammer, als die horizontale Vergrößerung des Herzschattens, die infolge myogener Dilatation der rechten Kammer gewöhnlich viel später entsteht. — Die Untersuchung des linken Vorhofes ist einfach, und besonders im Falle eines beginnenden

Mitralvitiums ist die Feststellung der Vergrößerung wichtig. Wichtig ist die Unterscheidung zwischen dem stark vergrößerten (erweiterten) linken Vorhof auf der rechten Seite und dem rechten Vorhof, weil bei hochgradiger Erweiterung des linken Vorhofs (Mitralstenose) dieser den oberen Rand des rechten unteren Bogens in hohem Grade vorwölben kann. Diese Unterscheidung ist ausschließlich durch Röntgenuntersuchung möglich.

Sehr wichtig ist es, die Vergrößerung des rechten Vorhofes nachzuweisen. Die Diagnose der Trikuspidalklappeninsuffizienz ist auf Grund der Pulsationserscheinungen auf dem Brustkorb, der Lebergegend und dem Hals, der Vergrößerung der Herzdämpfung nach rechts und bezeichnender Geräusche am Krankenbett leicht zu stellen. Bei organischer Insuffizienz ist die Herzvergrößerung und die rechte Vorhofserweiterung viel kleiner als bei relativer Insuffizienz. Mit Hilfe eines, vom Vortragenden besprochenen Index kann man aus dem Verhältnis der rechten und linken Herzhälfte zueinander mit genügend großer Wahrscheinlichkeit folgern, ob die Trikuspidalklappe erkrankt ist, oder nicht, weil der Index die Erweiterung der rechten Herzhälfte ziemlich charakteristisch wiedergibt. Index = MR/ML.TRANSV. Dieser ist bei normalen Verhältnissen 5—7, bei Trikuspidalklappenfehlern infolge der Erweiterung der rechten Herzhälfte gewöhnlich 10 oder noch größer. Besonders groß ist die Indexnummer in Fällen von Trikuspidalstenose, die mit einer mächtigen rechten Vorhoferweiterung einhergehen. Bei dieser Klappenerkrankung zeigt das Herz eine charakteristische, unten breite Dreieckform, ein ähnliches Bild sehen wir im Fall des perikardialen Exsudates. Bei seinem klinischen Bild sind bezeichend: die mächtig venöse Stauung im großen Venenkreis, Ascites cardialis, Zirrhose, zum Anschwellen gefüllte Halsvenen ohne Pulsationen. Dagegen liegt keine Stauung im kleinen Kreislauf vor. Auch die Trikuspidalklappeninsuffizienz entlastet schon den kleinen Kreislauf, entzieht ihm Blut; infolgedessen nimmt der Druck in der rechten Kammer ab und hört die Erweiterung des Conus pulmonalis und der Arteria pulmonalis auf; dagegen entsteht eine myogene Dilatation der rechten Kammer und deswegen wird auch der Herzschatten niedriger und breiter, und der sich bisher vorwölbende Pulmonalbogen wird flacher. Bei Trikuspidalstenose wird dies noch ausgesprochener; der Pulmonalbogen wird ganz flach, auch die bisherige Erweiterung des linken Vorhofs hört auf oder nimmt in großem Maße ab, und der rechte Vorhof, dessen Vorwölbung bezeichnenderweise unmittelbar über dem rechten Zwerchfell sichtbar ist, erweitert sich mächtig. Beim Entstehen dieser sogenannten trikuspidalen Herzform spielt auch das hochstehende Zwerchfell eine Rolle, und diese Form berechtigt uns, die Diagnose „Trikuspidalstenose" zu stellen. — Wir können den flachen linken Kammerbogen dann als ein Zeichen der Schwäche des Herzmuskeltonus bewerten, wenn wir daneben schwache Herztöne und Elektrokardiogramm mit niedriger Spannung, oder von beiden wenigstens eines beobachten und auch das klinische Bild dafür spricht. Ein flacher Kammerbogen allein bedeutet nicht Tonusverminderung oder Muskelschwäche.

Prof. N. Ratkóczy (Vorsitzender): Die Röntgenologie als angewandte Wissenschaft steht in enger Verbindung mit der reinen Wissenschaft. Diese Verbindung ist für beide nützlich und unentbehrlich. Der wertvolle Vortrag Prof. Boros' beweist dies; er sagt ihm dafür warmen Dank.

Sitzung am 26. Mai 1943

J. Dankó (Vorführung): **Indurierter Lungenödem.** Auf dem vorgeführten Röntgenbild bemerkt man in beiden Lungenflügeln fast symmetrisch liegende erbsen-, stellenweise nußgroße, teilweise scharf umrissene, teilweise verschwommene, ausgedehnte Schattierungen. Das Bild stammt von einer 39jährigen Patientin, die außer zeitweise auftretender Müdigkeit und Kopfschmerzen keine Beschwerden hat. Die klinische Untersuchung hat außer Stenosis ostii ven. sin. nichts ergeben. Auch die laboratorischen Reaktionen haben keine Abweichung vom Normalen gezeigt. Die Kranke hat im Jahre 1935 eine schwere Gasvergiftung gehabt. Vortragender meint, daß das während einer Woche Bewußtlosigkeit entstandene Lungenödem sich wegen der bestehenden Stenosis ostii ven. sin. nicht resorbieren konnte, und so hatte sich das Bild des sogenannten „indurierten Lungenödems" entwickelt. Die Kranke steht seit 4 Jahren unter Beobachtung, seitdem hat sich das Röntgenbild nicht wesentlich geändert. Die in Frage kommenden Krankheitsbilder, hauptsächlich Tumormetastase, derbknotige, hämolytische Lungentuberkulose, Lymphogranulomatose, Chorionepitheliom, die verschiedenen Lungenmykosen sind nach den vorgenommenen Laboratoriums- und klinischen Untersuchungen und auch wegen des ausgezeichneten Kräftezustandes der Patientin unwahrscheinlich.

Aussprache. Vorstand Prof. N. Ratkóczy: In einem seiner Fälle, der diesem ähnlich ist, hat sich der Kranke mit seinem für Tumormetastase gehaltenen Schatten in der Lunge nach Jahren gemeldet. Die anfänglichen Parenchymschatten haben sich nicht geändert. Der spätere Sektionsbefund hat multiples Chondrom ergeben. Zweifelsohne ist der vorgeführte Fall derselbe. Auf dem Bilde ist auch der massivere Kern der Geschwulstherde erkennbar, in dem einige Kalkkörnchen sitzen. Der Fall sei also — nach seiner Meinung — Chondroma multiplex.

J. Végh (Vorführuug): **Subdurale Luftzyste als Spätkomplikation eines Schädelschusses.** Ein halbes Jahr nach einer Kriegsverletzung durch einen Schuß, der das rechte Os parietale gestreift hat und bis auf eine kleine Durafistel geheilt war, ist auf Grund einer Influenzaerkrankung eine linksseitige vollkommene Anästhesie und Paralyse des Patienten mit begleeitenden Gehirnsymptomen entstanden. Im Röntgenbild hat sich eine unter dem rechten Os parietale, den sensitiven und motorischen Feldern entsprechende, mit der Durafistel zusammenhängende eigroße Luftzyste gezeigt, die nach Punktion sich auf die Hälfte verkleinerte. Der Patient ist infolge Gehirnhaut- und Lungenentzündung nach einer Woche gestorben. Die Sektion hat unsere Diagnose vollkommen bestätigt. Der Vortragende bespricht die Einteilung der Luftansammlung im Gehirn, die charakteristischen

Röntgenbilder der einzelnen Gruppe, die Differentialdiagnose und Pathogenese. In seinem Fall ist infolge der Pulsation der Gehirnsubstanz durch die ventilartig wirkende Durafistel die Luft in die Schädelhöhle gelangt.

I. Szántó (Vortrag): **Die Bedeutung der Röntgendiagnostik für das Erkennen der Zwillingsgravidität. Röntgenbild von Drillingen.** Das Erkennen der Zwillingsgravidität vor der Geburt, oder wenigstens während dieser, ist darum wichtig, weil unsere Geburtshilfearbeit sich danach richtet. Schon während der Gravidität ist eine verstärkte Beaufsichtigung notwendig, weil die Graviditätstoxikose öfter vorkommt. Die Geburt zieht sich hin. Wichtig ist die sorgfältige Beobachtung der plazentären Phase. Wegen der hochgradigen Ausdehnung der Gebärmutter wird öfters eine künstliche Ablösung der Plazenta notwendig. Besondere Bedeutung hat die Erkennung der Zwillingsgravidität bei engem Becken, weil bei Anwesenheit einer großen Frucht der Kaiserschnitt indiziert ist, während die kleineren, unentwickelten Zwillinge per vias naturales geboren werden. Nach einem geschichtlichen Rückblick über Röntgendiagnostik der Zwillings- und mehrfachen Graviditäten, bespricht er einen Fall von Drillingen. Die klinische Untersuchung hat eine Zwillingsgravidität festgestellt, mit Myom und schwerer Graviditätstoxikose kompliziert, auf deren Grund im Interesse der Mutter ein Kaiserschnitt empfohlen wurde. Die Röntgenaufnahme hat die Lage geklärt und bei sorgfältiger klinischer Pflege ist es gelungen, die Gravidität so lange aufrechtzuerhalten, bis man lebensfähige Kinder erhielt.

Aussprache. V. Czunft: Durch Röntgenaufnahmen bei Graviden können die Frucht und die Eierstöcke beschädigt werden. Die Eierstockschädigungen können sich in Mutationen und in Entwicklungsabnormitäten der Früchte manifestieren. Die Strahlenempfindlichkeit der embryonalen Gewebe ist groß. Darum ist bei Graviditätsaufnahmen die Anwendung eines 3-mm-Al.-Filters empfehlenswert, der das Bild nicht verändert, jedoch die Strahlendose um einen großen Betrag vermindert. Auf diese Art erhält die Frucht bei einer Aufnahme bloß 0,06 r, eine so geringe Strahlenquantität, daß sie in der Praxis vernachlässigt werden kann.

D. Markó (Vortrag): **Die Behandlung des Röntgenkaters mit Nikotinsäure.** Er bespricht die Bedingungen, die einen Röntgenkater hervorbringen, und die bisherigen Behandlungen. Er hat — nach amerikanischen und italienischen Verfassern — bei vielen Fällen die Behandlung mit Nikotinsäure versucht. Er verabreicht peroral 5 cg dreimal täglich. Wenn dies nicht genügt, kann man die Dose steigern. Die Ergebnisse sind ausgezeichnet. Er hält das Amid der Nikotinsäure für besser, als die Säure selbst, da dieses überhaupt keine toxischen Symptome verursacht.

K. Ferenczy (Vortrag): **Irrtümer bei zahnärztlicher Diagnostik.** Die Irrtümer haben in erster Linie in Hinsicht auf die fokale Infektion Bedeutung. Die anatomischen Irrtümer werden von irgendeinem, den Zähnen benachbarten Gebilde verursacht, das sich auf dem von den Zähnen aufgenommenen Bild projiziert. Solche sind: das Foramen incisivum, der Boden der Orbita, der Processus coronoideus des Kiefers, das Foramen mentale, der Canalis mandibulae, die physiologischen Kondensationen und Rarifikationen der Knochen, die nicht vollendete Wurzelentwicklung. In den Fällen von Projektionsirrtümern bemerken wir die krankhaften Prozesse nicht, weil diese durch die Projektion irgendeines anatomischen Gebildes verdeckt sind. Diese können das Jochbein, die Nasen- und Gesichtshöhle, die Zahnkrone selbst, die Zahnwurzel und die Knochensubstanz sein. Die technischen Irrtümer entstehen durch die während der Anfertigung der Aufnahme vorkommenden Fehler. So beim Placieren des Filmes, seiner Befestigung während der Aufnahme und beim Entwickeln des Bildes. Die gemischten Irrtümer werden durch die Projektion von Fremdkörpern, z. B. Brille, Tampon usw., verursacht.

Mitteilungen

Aussprache. In der Arbeit von F. Polzien, Bd. 67, H. 6, findet sich S. 271 vorletzter Absatz: „Es ist bisher niemand darauf gekommen, Rhagaden (z. B. am After, Zeile 15 von oben) mit einem Ulkus des Magens in Beziehung zu bringen ...". In der 1940 abgeschlossenen Arbeit [Dtsch. Z. Verdgsk. u. Stoffwechs.-krh. 5 (1941)] bringe ich in der Zusammenfassung unter VIIc folgenden Satz: „Der überstarke Pförtner zerrt an der Wunde und der verstärkte Säurestrahl ätzt sie immer wieder auf, ähnlich den Verhältnissen bei Analfissur oder an volarer Fingergelenkwunde (sollte „-haut"-Wunde heißen"). Weitere Begründungen der vorwiegend statisch-mechanisch-peptischen Genese der chronischen Ulzera bringt jene Arbeit unter dem Titel „Magen- und Magenausgangsgeschwüre einer Dresdener Magenfachpraxis; Verteilung auf Alter, Geschlecht und Berufsart als Grundlage ursächlicher Deutung im Rahmen der Ergebnisse anatomischer und experimenteller Ulkusforschung".

Werner Kaufmann, Dresden.

Dr. med. habil. Carl Blumensaat, Halle, ist zum Dozenten für Chirurgie und Röntgenologie ernannt worden.

Dr. med. habil. Joseph Bücker, Hamburg, ist zum Dozenten für Röntgenologie und Strahlenheilkunde ernannt worden.

Prof. Dr. Karl Frik (Berlin) wurde am 30. 11. 1943 65 Jahre alt. Aus diesem Anlaß wurde ihm eine Festschrift überreicht. Diese enthielt Arbeiten aus den „Fortschr. Röntgenstr.", welche in den laufenden Heften dieser Zeitschrift zum Abdruck kommen sollen.

Patent-Übersicht

21 g. 19/03, 737884 Erf.: Dipl.-Ing. Carl Niemann (Berlin-Charlottenburg). Inh.: Electricitätsgesellschaft „Sanitas" m. b. H. (Berlin). — Einrichtung zum selbsttätigen Abschalten der Röntgenröhre in Abhängigkeit vom Milliamperesekundenprodukt. 22. 8. 39. E. 52902. Protektorat Böhmen und Mähren.

21 g. 13/24, 738936. Allgemeine Elektricitäts-Gesellschaft (Berlin). — Glühkathode, insbesondere für Röntgenröhren, Braunsche Röhren. 21. 8. 31. A. 63140.

21 g. 13/16, 738679. Erf.: Adolf Helbig (Berlin). Inh.: Electricitätsgesellschaft „Sanitas" m. b. H. (Berlin). — Magnetfeldröhre. 6. 2. 38. E. 50767. Österreich.

21 g. 17/10, 738508. Erf.: Zed J. Atlee (Elmhurst) und Malvern J. Gross (Chikago, Ill., V. St. A.). Inh.: Allgemeine Elektricitäts-Gesellschaft (Berlin). — Röntgenröhre mit Glaswandung und elektromagnetisch angetriebener Drehanode. 24. 10. 39. L. 99295 V. St. Amerika 26. 10. 38. Protektorat Böhmen und Mähren.

21 g. 20/06, 738296. Erf.: Kurt Schwarzer (Berlin). Inh.: Electricitätsgesellschaft „Sanitas" m. b. H. (Berlin). — Vorrichtung zur Vermeidung örtlicher Überhitzung bei räumlich einstellbaren, mit einem Isolier- und Kühlmittel gefüllten Behältern für Röntgenröhren. 28. 2. 37. E. 49385.

21 g. 1533886. Electricitätsgesellschaft „Sanitas" m. b. H. (Berlin NW 7). — Drehbare, insbesondere tellerförmige Röntgenröhrenanode. 3. 2. 42. E. 18387.

30 a. 1533370. Electricitätsgesellschaft „Sanitas" m. b. H. (Berlin NW 7). — Gerät für die Untersuchung mit Röntgenstrahlen. 20. 1. 42. E. 18353.

30 a. 6/01, 739446. Erf.: Reinhold Erler (Berlin). Inh.: Electricitätsgesellschaft „Sanitas" m. b. H. (Berlin). — Gerät zum röntgenographischen Darstellen von Körperschnitten. 14. 10. 39. E. 53030. Protektorat Böhmen und Mähren.

57 a. 7/13, 738951. Erf., zugleich Inh.: Dr. med. Heinrich Chantraine (Betzdorf, Sieg). — Vorrichtung zur Verhinderung der Rasterbildung bei der Herstellung von Röntgenaufnahmen. 17. 8. 38. C. 54276.

57 b. 12/07, 737845. Erf.: Dr. Heinrich Bartels (Berlin-Grunewald). Inh.: Zeiß Ikon AG. (Dresden). — Verfahren zur Abbildung von Aufzeichnungen von Leuchtschirmen mit großer Nachleuchtdauer unter Verwendung von Lumiophoren, deren Leuchtfarbe von dem Elektronenstrom abhängig ist. 19. 7. 41. F. 90292.

57 b. 12/07, 738191. Chemische Fabrik von Heyden AG. (Radebeul). — Verstärkungsfolienkombination für Röntgendarstellungen mit Strahlen verschiedener Härte. 25. 11. 32. K. 136745.

57 b. 17/01, 738134. Erf.: Dr. Werner Seifert (Dresden). Inh.: Zeiß Ikon AG. (Dresden). — Verfahren zum Beschriften von Diapositiven. 23. 4. 40. Z. 25793. Protektorat Böhmen und Mähren.

21 g. 17/10, 739767 vom 19. 8. 43. Erf.: Dr. Walther Müller (Hamburg-Großflottbek). Inh.: C. H. F. Müller AG. (Hamburg-Fuhlsbüttel). — Röntgenröhre mit tellerförmiger Drehanode. 27. 11. 40. M 149253.

21 g. 17/10, 739768 vom 19. 8. 43. Erf.: Dr. Walther Müller (Hamburg-Großflottbek). Inh.: C. H. F. Müller AG. (Hamburg-Fuhlsbüttel). — Tellerförmige Drehanode für Röntgenröhren. 24. 10. 41. M 152221.

21 g. 19/01, 740342 vom 26. 8. 43. Erf.: Alfred Kuntke (Hamburg-Wellingsbüttel) und Wilhelm Daumann (Hamburg). Inh.: C. H. F. Müller AG. (Hamburg-Fuhlsbüttel). — Röntgeneinrichtung, bei der die Röntgenröhre von einem Kondensator gespeist wird. 25. 5. 37. N 40737. Österreich.

21 g. 18/01, 740694 vom 9. 9. 43. Erf.: Dr. Heinrich Franke und Helmut Berger (Erlangen). Inh.: Siemens-Reiniger-Werke AG. (Berlin). — Ionometrische Meßeinrichtung mit einer großflächigen Ionisationskammer. 24. 2. 42. S 149047.

21 g. 1535194 vom 9. 9. 43. Electricitätsgesellschaft „Sanitas" m. b. H. (Berlin N 65). — Ölgefüllter Behälter für Röntgenröhren. 1. 3. 40. E 16686. Protektorat Böhmen und Mähren.

21 g. 20/05, 742094 vom 7. 10. 43. Erf.: Dipl.-Ing. Karl Silbermann (Erlangen). Inh.: Siemens-Reiniger-Werke AG. (Berlin). — Schaltungsanordnung zur Steuerung der Röhrenspannung einer Röntgenanlage mit pulsierender oder wellenförmiger Spannung. 16. 5. 42. S 150400.

21 g. 19/02, 742323 vom 14. 10. 43. Erf.: Dipl.-Ing. Carl Niemann (Berlin-Charlottenburg). Inh.: Electricitätsgesellschaft „Sanitas" m. b. H. (Berlin). — Einrichtung zum Betriebe von Röntgenröhren. 13. 2. 41. E 54511.

21 g. 20/01, 742592 vom 21. 10. 43. Koch & Sterzel AG. (Dresden). — Röntgenanlage mit einer Gleichrichterschaltung. 22. 10. 31. K 141543.

30 a. 6/01, 740540 vom 2. 9. 43. Erf.: Leonhard Raab (Erlangen). Inh.: Siemens-Reiniger-Werke AG. (Berlin). — Einrichtung für die Untersuchung mit Röntgenstrahlen, insbesondere für die Anfertigung chirurgischer Röntgenaufnahmen. 17. 6. 41. S 145754.

30 a. 6/01, 740658 vom 2. 9. 43. Erf.: Helmut Berger (Erlangen). Inh.: Siemens-Reiniger-Werke AG. (Berlin). — Röntgenuntersuchungsgerät. 11. 4. 42. L 149855.

30 a. 6/01, 740824 vom 9. 9. 43. Erf., zugleich Inh.: Dr. med. Denis Line (Louvain, Belgien). Vertr.: Dr. G. Sell, Pa.-Anw. (Berlin SW 68). — Übertragungsvorrichtung für Radiotomieanlagen. 3. 7. 41. L 104773. Belgien 2. 5. 41.

30 a. 6/01, 741596 vom 30. 9. 43. Erf., zugleich Inh.: Dr. med. Walter Enderle (Stuttgart). — Verfahren und Vorrichtung zur Durchleuchtung von Körpern aller Art. 18. 7. 41. E 55107.

30 a. 6/01, 742453 vom 14. 10. 43. Electricitätsgesellschaft „Sanitas" m. b. H. (Berlin). — Röntgenuntersuchungsgerät. 1. 10. 36. E 54902.

30 a. 6/05, 742394 vom 14. 10. 43. Erf., zugleich Inh.: Olof Sandström (Eskilstuna, Schweden); Vertr.: Dipl.-Ing. H. Leinweber, Pat.-Anw. (Berlin SW 61). — Röntgengerät für Bestrahlung. 29. 11. 39. S 139361. Schweden 2. 12. 38.

30 a. 1535729 vom 14. 10. 43. Otto Sommer Akt.-Ges., Fabrik elektromechanischer Apparate (Wien VII). — Einrichtung zur gemeinsamen und gleichartigen Seitenverstellung der Röhre und des Leuchtschirmes von Röntgenapparaten. 8. 6. 42. S 51610.

42k. 20/03, 741334 vom 23. 9. 43. Erf.: Karl Grammel (Kassel). Inh.: Henschel & Sohn G. m. b. H. (Kassel). Röntgenographische Prüfvorrichtung für Lagerschalen oder ähnliche hohlzylindrische Werkstücke. 22. 3. 38. H 155200. Österreich.

42h. 6/10, 741554 vom 30. 9. 43. Erf.: Dr. Otto Vierling und Dr. Fritz Köber (Dresden). Inh: Zeiß Ikon AG. (Dresden). — Verfahren zur Herstellung von stereoskopischen Aufnahmen, insbesondere Nahaufnahmen. 29. 6. 40. Z 25866. Protektorat Böhmen und Mähren.

Buchbesprechungen

Alexander, H. (Agra): **Differentialdiagnottische Bilder zur Lungentuberkulose.** Zweiter Teil. (Heft 29 der Praktischen Tuberkulose-Bücherei, herausgegeben von Klare, Bielefeld). Gr.-8°. 59 Seiten, 49 Abbildungen. Leipzig 1943. Georg Thieme. Preis 4,50 RM.

Dieser zweite Teil reiht sich dem ersten würdig an und birgt wieder eine Fülle des Lehrreichen und Interessanten mit zusammenfassenden Betrachtungen und 21 weiteren Krankengeschichten, deren Röntgenbilder erst zur falschen Diagnose: Tuberkulose geführt hatte. Später stellten sich Emphysem, Bronchiektasen, Lues, Lungenabszesse, Lungenzysten, Wabenlungen u. a. heraus. Ferner zeigt Verfasser schöne Bilder von Lymphangitis carcinomatosa, Miliarkarzinom, subphrenischem Abszeß, Boeckscher Krankheit. den Schluß bildet ein ätiologisch ganz unklarer Fall, welcher die differentialdiagnostischen Schwierigkeiten so recht erkennen läßt. Gr.

Hasché, E. (Berlin): **Strahlenschutz- und Dosierungstafeln zum Gebrauch bei der Arbeit mit radioaktiven Stoffen.** Gr.-8°. 46 Seiten. Mit 7 Abbildungen. Leipzig 1943. Georg Thieme. Kart. 3,— RM.

Das kleine Büchlein bringt auf 46 Seiten neben zahlreichen Zahlentabellen, vereinzelten schematischen Skizzen und graphischen Kurven zunächst eine sehr allgemein verständliche Übersicht über die Notwendigkeit des Strahlenschutzes, die den Anfängern, besonders den medizinisch-technischen Assistentinnen als Leitfaden auf diesem Spezialgebiet dienen soll. Der wesentliche Zweck der Tabelle ist die Anleitung, wie im praktischen Betrieb bei einer Strahlenschutzuntersuchung vorgegangen werden soll und wie die Strahlenmenge errechnet werden kann, wenn die kurz erwähnten Meßverfahren nicht zur Verfügung stehen. Das rechnerische Vorgehen wird an Beispielen erläutert und ist mit Hilfe der Tabellen sehr einfach. Besonders wird hervorgehoben, daß Strahlenwerte für Abstände unterhalb 1 cm wegen der Bedeutung der verschiedenen Formen der Strahlenquelle, insbesondere durch die von Mineralart und Filterung abhängige Betastrahlung nicht errechnet, sondern nur gemessen werden können. Dem Büchlein ist wegen seines praktischen Wertes eine große Verbreiterung zu wünschen.

Dahm (Köln).

Tuberkulose-Lexikon für Ärzte und Behörden. Herausgegeben vom Reichs-Tuberkulose-Ausschuß. 8°. 306 Seiten. Leipzig 1943. Georg Thieme. Kartoniert 12,— RM.

Das vom Reichs-Tuberkulose-Ausschuß herausgegebene Tuberkulose-Lexikon wendet sich nicht nur an den Arzt, sondern ist auch besonders für den Gebrauch der Verwaltungen gedacht, die bei der Bekämpfung dieser Volksseuche eingesetzt sind. Ein Nachschlagewerk mit so weitgehendem Verwendungszweck muß natürlich allen Wünschen gerecht zu werden versuchen und deshalb außer spezielleren Hinweisen auch zahlreiche, jedem Arzte geläufige Begriffe erklärend aufweisen. Ein Vorzug dieses Buches sind neben den klaren Erläuterungen zahlreiche Schrifttumshinweise, die in vielen Fällen sehr willkommen sein dürften. Zudem gibt es auch mannigfaltige Daten aus der Geschichte der Medizin, namentlich der Ärzte, die sich um die Bekämpfung der Tuberkulose sowie um die Forschung auf diesem Gebiet sehr verdient gemacht haben. In einem Anhang ist das Tuberkuloseschrifttum angeführt, ferner finden sich ein Verzeichnis der gebräuchlichsten Begriffe bei der Tuberkulosebekämpfung in verschiedenen Sprachen sowie statistische Angaben und gesetzliche Regelungen zur Verhütung der Tuberkulose. Dem Buche ist eine große Verbreitung gewiß.

Dahm (Köln).

Namenverzeichnis

Zahlen = Seitenzahlen. — A. = Aussprache. — VB. = Vereinsbericht. — (Buch) = Buchbesprechung.

A

Alexander (Differentialdiagnostische Bilder zur Lungentuberkulose) 308 (Buch).

B

Bade (Symptomlose und symptomarme Geschwülste der Brusthöhle) 224.

Bartsch (Intramedulläre Kontrastmittelinjektion in den Knochen) 205 VB.

Bohatyrtschuk (Totale experimentelle Makro- und Mikrovasographie, die Experimente mit der kontrastierten Leber und Milz und der neue röntgenographische Test vom Zustand der aktiven physiologischen Gewebe) 159.

Boros (Die Bewertung des Röntgenbefundes des Herzens in der inneren Medizin) 304 VB.

Bozóky (Kondensatorionisationskammern) 302 VB.

v. Braunbehrens (Das Neurinom des Magens) 291.

Bürgel (Die Schichtuntersuchung als Hilfsmittel in der Ösophagusdiagnostik) 256; — u. Oeser (Das Schichtbild des gesunden Kehlkopfes) 107.

C

Czunft (a) Röntgenkarzinom; b) Bestrahlte Hauthämangiome) 303 VB.; — (A. über Leukämie) 304 VB.; — (A. über Röntgendiagnostik bei Gravidität) 306 VB.

D

Dahm u. Müller-Kemler (Beiträge zum Röntgenbild der Vena azygos) 268.

Dankó (Ungewöhnlich große Hydronephrose) 302 VB.; — (Induriertes Lungenödem) 305 VB.

Diethelm (Zur Kenntnis der Entwicklungsgeschichte der Wirbelsäule und der Wirbelkörperfehlbildungen) 16, 53, 135, 209; — (Die Frühossifikation der Wirbelkörper) 62.

E

Erdélyi (A. über Schädelhämangiom) 301 VB.

F

Ferenczy (Irrtümer bei zahnärztlicher Diagnostik) 306 VB.

Frigyesi (Überlastungsschaden des Knochens) 301 VB.

Fülöp (Röntgenbehandlung der Leukämie, Ganzkörperbestrahlung) 303 VB.

G

Göttche (A. über Lungenatelektasen) 301 VB.

Grebe u. Weißwange (Die Chondrodyplasie [Chondrodystrophia foetalis, Achondroplasie] und verwandte Systemerkrankungen im Röntgenbild) 25.

Gruber (Intralaryngotracheale Struma) 106 VB.; — (Gasansammlungen im Gewebe nach Operationen) 205 VB.

Grüneis (Differentialdiagnose flächenhafter Pleuratumoren) 206 VB.

Györgyi (Schädelhämangiom) 301 VB.

H

Haas (Beschreibung eines tomographischen Systems) 156.

Hackenbroch (Die Arthrosis deformans der Hüfte. Grundlagen und Behandlung) 157 (Buch).

Hasché (Strahlenschutz- und Dosierungstafeln zum Gebrauch bei der Arbeit mit radioaktiven Stoffen) 308 (Buch).

J

Junghanns (Die Frühossifikation der Wirbelkörper) 70.

K

Kneise u. Schober (Die Röntgenuntersuchung der Harnorgane) 206 (Buch).

Köhler (Grenzen des Normalen und Anfänge des Pathologischen im Röntgenbilde) 158 (Buch)

Küchemann (Silikose in ihren Beziehungen zur Tuberkulose) 41.

L

Leszler (A. über Leukämie) u. (A. über Kippaufnahmen) 304 VB.

Lysholm (Versuche mit röntgenologischen Zirkulationsbestimmungen) 241.

M

Maragliano (Röntg. Darstellung miliarer Knötchen in den Lungen) 244.

Markó (Behandlung des Röntgenkaters mit Nikotinsäure) 306 VB.

Mayer, E. G. (Hämangiome am Kopf) 205 VB.

Mészöly (Data zur Schichtaufnahme-Untersuchung der Lunge auf Grund von 600 Fällen) 303 VB.

Müller-Kemler s. Dahm.

Münchow s. Schlaaff.

N

Negru (Über einige Besonderheiten der normalen Wirbelkörper im Röntgenbilde und ihre Erklärung) 73; — (Beitrag zum Studium der normalen Anatomie des Kniegelenkes im Röntgenbilde) 194; — (Verfahren zur Bestimmung der Femurkondylen auf seitlichen Röntgenaufnahmen des Kniegelenks, nach der Stellung der entferntesten vorderen und hinteren Punkte der unteren Femurepiphyse) 202.

O

Oeser s. Bürgel.

Orbán (Fall von aspiriertem Fremdkörper) 301 VB.

P

Paltrinieri (Sterngebilde in dem über dem Diverticulum Vateri gelegenen Abschnitt des Duodenums) 85.

Palugyay (A. über Pleuratumoren) 206 VB.; — (Die Methoden der Röntgenuntersuchungen der Lunge) 302 VB.
Petrás (Neue Wege zur Vervollkommnung der Diagnostik mißgestalteter Brustkörbe) 304 VB.
Pöschl (Kernschattenbildung am Schichtbild des Schädels) 90; — (Tomographischer Querschnitt durch das Felsenbein) 174.
Pommer (Paravertebrales Chondroosteoidsarkom) 205 VB.
Ponzio (Die Röntgenschirmphotographie in der Röntgendiagnostik der Krankenkassenmitglieder) 261.
Prévôt (Über das Karzinom im operierten Ulkusmagen) 75.

R

Ratkóczy (A. über Ermüdungsbruch) 302 VB.; — (A. über Lungentumoren) 305 VB.
Rodé (A. über Leukämie) 304 VB.
Roß (Das großblasige Emphysem der Säuglinge und Kleinkinder) 47.
Ruckensteiner (Beziehung der Osteofibrosis deformans juvenilis zum fibrozystischen Formenkreis von Knochenerkrankungen) 180.

S

Schinz u. Töndury (Die Frühossifikation der Wirbelkörper) 69.
Schlaaff u. Münchow (Boloskop und Strahlengefährdung) 147.
Schober s. Kneise.
v. Spindler (Über die Mutschellersche Toleranzdosis und die Krankheitssymptome einer Röntgenberufsschädigung) 251.
Stieß (Große Bronchuszyste mit Kalksedimentspiegel) 106 VB.
Stonawski (Fibrolipom der Aorta) 106 VB.
Stumpf (Rückblick zur Kymographie des Herzens) 283.
Sudeck (Kollaterale Heilentzündung — Dystrophie — Atrophie der Gliedmaßen) 1.
Szántó (Die Bedeutung der Röntgendiagnostik für das Erkennen der Zwillingsgravidität. Röntgenbild von Drillingen) 306 VB.
Szlávik (Paget-Krankheit des Schädels) 302 VB.

T

Turnay (A. über Schädel-Paget) 303 VB.

V

Vallebona (Beobachtungen über Stratigraphie) 246.
Végh (Subdurale Luftzyste als Spätkomplikation eines Schädelschusses) 305 VB.
Verse (Die angenäherte Berechnung der Belastungskennlinien von Röntgenapparaten in Halbwellen- und 4-Ventil-Schaltung) 96.

W

Wachner (Ungewöhnliche Fremdkörperlage) 105 VB.
Wedler (Multiple mykotische Aneurysmen an den Hauptästen der A. pulmonalis) 188.
Weiß, F.H. (Xanthomatosen) 105 VB.
Weißwange s. Grebe.
Wichtl (A. über Pneumoperitoneum) 206 VB.

Sachverzeichnis

Zahlen = Seitenzahlen. — A. = Aussprache. — VB. = Vereinsbericht. — (Buch) = Buchbesprechung.

A

Achondroplasie s. Chondrodysplasie.
Adrenalinwirkung, vasographische Studie 164.
Anatomie s. Kniegelenk, Röntgenanatomie.
Aneurysmen, multiple mykotische an den Hauptästen der A. pulmonalis (Wedler) 188.
Aorta, Fibrolipom der (Stonawski) 106 VB.
Arteria pulmonalis, multiple mykotische Aneurysmen an den Hauptästen der (Wedler) 188.
Arthrosis deformans der Hüfte (Hackenbroch) 157 (Buch)
Atrophie der Gliedmaßen (Sudeck) 1.

B

Becken bei Zwergwuchs 27.
Belastungskennlinien, die angenäherte Berechnung der von Röntgenapparaten in Halbwellen- und 4-Ventil-Schaltung (Verse) 96.
Berufsschädigung s. Röntgen-.
Boloskop und Strahlengefährdung (Schlaaff u. Münchow) 147.
Bronchialkarzinom 278.
Bronchustumor 234, 235.
Bronchuszyste, große mit Kalksedimentspiegel (Stieß) 106 VB.
Brusthöhle, symptomlose und symptomarme Geschwülste der (Bade) 224.
Brustkörbe, neue Wege zur Vervollkommnung der Diagnostik mißgestalteter (Petrás) 304 VB.; s. Thorax.

C

Chondrodysplasie (Chondrodystrophia foetalis, Achondroplasie) und verwandte Systemerkrankungen im Röntgenbild (Grebe und Weißwange) 25.
Chondroosteoidsarkom, paravertebrales (Pommer) 205 VB.
Chordakanal, persistierender 139.

D

Dermoidzysten der Lunge 227; — des Mediastinums 230f.
Diverticulum Vateri s. Duodenum.
Dosierungstafeln zum Gebrauch bei der Arbeit mit radioaktiven Stoffen (Hasché) 308 (Buch).
Duodenum, Sterngebilde in dem über dem Diverticulum Vateri gelegenen Abschnitt des (Paltrinieri) 85.
Dystrophie der Gliedmaßen (Sudeck) 1.

E

Emphysem s. Lungenemphysem.
Entwicklungsgeschichte der Wirbelsäule und der Wirbelkörperfehlbildungen (Dietheim) 16, 53, 135, 209.
Entzündungsbegriff 1.
Ermüdungsbruch, A. über (Ratkóczy); — s. Überlastungsschaden.

F

Fehldiagnosen s. Irrtümer.
Felsenbein, der tomographische Querschnitt durch das (Pöschl) 174.
Fibrolipom der Aorta (Stonawski) 106 VB.
Fremdkörper, aspirierter (Bohne) (Orbán) 301 VB.; — s. Infanteriegeschoß.
Fremdkörpersuchgerät s. Boloskop.
Frühossifikation, die — der Wirbelkörper (Diethelm) 62; — (Schinz u. Töndury) 69; — (Junghanns) 70.
Fuß bei Zwergwuchs 29, 32, 37.

G

Ganglioneurom der WS. 233.
Ganzkörperbestrahlung (Fülöp) 303 VB.
Gasansammlungen im Gewebe nach Operationen (Guber) 205 VB.
Gasbrand (Gruber) 205 VB.
Gravidität, Röntgendiagnostik bei Zwillings- und Drillings- (Szántó); — A. über (Czunft) 306 VB.
Grenzen des Normalen und Anfänge des Pathologischen im Röntgenbilde (Köhler) 158 (Buch).

H

Hämangiome am Kopf (E. G. Mayer) 205 VB.; — der Haut, bestrahlte (Czunft) 303 VB.
Halbwellen- und 4-Ventil-Schaltung s. Belastungskennlinien.
Halbwirbel, Entwicklungsgeschichte der (Diethelm) 135.
Hand bei Zwergwuchs 26, 33, 38; — bei Osteofibrosis def. 183.
Harnorgane, die Röntgenuntersuchung der (Kneise u. Schober) 206 (Buch)
Hauthämangiome, bestrahlte (Czunft) 303 VB.
Heilentzündung, kollaterale (Sudeck) 1.
Herz, Rückblick zur Kymographie des (Stumpf) 283; — Bewertung des Röntgenbefundes des — in der inneren Medizin (Boros) 304 VB.
Hüftgelenk, Arthrosis def. (Hackenbroch) 157 (Buch); — bei Zwergwuchs 27, 29, 35.
Humerus, Osteofibrosis def. 184.
Hydronephrose, ungewöhnlich große (Dankó) 302 VB.

I

Infanteriegeschoß in der Perikardhöhle (Wachner) 105 VB.
Irrtümer bei zahnärztlicher Diagnostik (Ferenczy) 306 VB.

K

Kälteeinwirkung, vasographische Studie 166.
Karzinom im operierten Ulkusmagen (Prévôt) 75.
Kehlkopf, Tomographie des gesunden (Bürgel u. Oeser) 107.
Kernschattenbildung am Schichtbild des Schädels (Pöschl) 90.
Kiefergelenk im Tomogramm 175.
Kippaufnahmen, A. über (Leszler) 304 VB.
Kniegelenk bei Chondrodysplasie 36, 40; — normale Anatomie des im Röntgenbilde (Negru) 194; — Verfahren zur Bestimmung der Femurkondylen auf seitlichen Röntgenaufnahmen des (Negru) 202.
Knochen, intramedulläre Kontrastmittelinjektion in den (Bartsch); 205 VB.; — Überlastungsschaden des (Frigyesi) 301 VB.
Knochenatrophie, akute (Sudeck) 1.
Knochenerkrankungen s. Osteofibrosis deformans.
Knorpel s. Chondrodysplasie.
Kollaterale Heilentzündung (Sudeck) 1.
Kondensatorionisationskammern (Bozóky) 302 VB.
Kontrastdarstellung, experimentelle von Leber und Milz 159.
Kontrastmittelinjektion, intramedulläre in den Knochen (Bartsch) 205 VB.
Kopf, Hämangiome am (E. G. Mayer) 205 VB.
Kreislaufstudien, röntgenologische (Lysholm) 241.
Kymographie des Herzens, Rückblick zur (Stumpf) 283.

L

Leber, Experimente mit der kontrastierten (Bohatyrtschuk) 159.
Leukämie, Röntgenbehandlung der, Ganzkörperbestrahlung (Fülöp) 303 VB.; — A. über — (Leszler, Rodé, Czunft) 304 VB.
Lungen, röntg. Darstellung miliarer Knötchen (Maragliano) 244; — die Methoden der Röntgenuntersuchungen der (Palugyay) 302 VB.; — Schichtaufnahme-Untersuchung der (Mészöly) 303 VB.; — s. Arteria pulmonalis.
Lungenatelektasen, A. über (Göttche) 301 VB.
Lungenemphysem, das großblasige der Säuglinge und Kleinkinder (Roß) 47.
Lungenödem, induriertes (Dankó); — A. über (Ratkóczy) 305 VB.
Lungentuberkulose in ihren Beziehungen zur Silikose (Küchemann) 41; — differentialdiagnostische Bilder zur (Alexander) 308 (Buch).
Lungentumoren 226, 235, 236.

M

Magen, das Neurinom des (v. Braunbehrens) 291.
Magengeschwür, Karzinom im operierten (Prévôt) 75.
Makro- und Mikrovasographie, totale experimentelle (Bohatyrtschuk) 159.
Mediastinaltumoren, gutartige 229.
Miliare Knötchen, röntg. Darstellung in den Lungen (Maragliano) 244.
Milz, Experimente mit der kontrastierten (Bohatyrtschuk) 159.
Mißbildungen s. Wirbelsäule.
Mutschellersche Toleranzdosis, über die (v. Spindler) 251.

N

Neurinom der WS. 233; — des Magens (v. Braunbehrens) 291.
Nikotinsäure, Behandlung des Röntgenkaters mit (Markó) 306 VB.
Normalbild der Wirbelsäule 73.
Normale Anatomie des Kniegelenkes im Röntgenbilde (Negru) 194.
Normalen, Grenzen des — und Anfänge des Pathologischen im Röntgenbilde (Köhler) 158 (Buch).

O

Ösophagusdiagnostik, die Schichtuntersuchung als Hilfsmittel in der (Bürgel) 256.
Ösophagusvarizen 274.
Ossifikation s. Frühossifikation.
Osteofibrosis deformans juvenilis, Beziehung der zum fibrozystischen Formenkreis von Knochenerkrankungen (Ruckensteiner) 180.

P

Paget-Krankheit des Schädels (Szlávik) 302 VB.; — A. über — (Turnay) 303 VB.
Patentübersicht 50, 307.

Pathologie, Grenzen des Normalen und Anfänge der — im Röntgenbilde (Köhler) 158 (Buch).
Perikardhöhle, Infanteriegeschoß in der (Wachner) 105 VB.
Physiologische Gewebe, der neue röntgenographische Test vom Zustand der aktiven (Bohatyrtschuk) 159.
Pleuratumoren, Differentialdiagnose flächenhafter (Grüneis); A. über Pleuratumoren (Palugyay) 206 VB.—233.
Pneumoperitoneum nach Laparotomie, A. über (Wichtl) 206 VB.

R

Radioaktive Stoffe, Strahlenschutz- und Dosierungstafeln zum Gebrauch bei der Arbeit mit (Hasché) 308 (Buch).
Röntgenanatomie der Wirbelsäule 73.
Röntgenapparate in Halbwellen- und 4-Ventil-Schaltung, die angenäherte Berechnung der Belastungskennlinien bei (Verse) 96.
Röntgenbehandlung der Leukämie, Ganzkörperbestrahlung (Fülöp) 303 VB.
Röntgenberufsschädigung, Krankheitssymptome einer (v. Spindler) 251.
Röntgenkarzinom (Czunft) 303 VB.
Röntgenkater, Behandlung des mit Nikotinsäure (Markó) 306 VB.
Röntgenstrahlenschädigung s. Boloskop.
Röntgenoperation s. Boloskop.
Röntgenschirmphotographie in der Röntgendiagnostik der Krankenkassenmitglieder (Ponzio) 261.

S

Schädel, Kernschattenbildung am Schichtbild des (Pöschl) 90; — Paget-Krankheit des (Szlávik) 302 VB.; — A. über — (Turnay) 303 VB.
Schädelbasis im Tomogramm 176.
Schädelhämangiom (Györgyi) — A. über — (Erdélyi) 301 VB.
Schädelschuß, subdurale Luftzyste als Spätkomplikation eines (Végh) 305 VB.
Schädigung s. Röntgen-.
Schichtaufnahme-Untersuchung der Lunge, Data zur (Mészöly) 303 VB.
Schichtaufnahmen, -bilder s. Tomographie.
Schirmbildphotographie in der Röntgendiagnostik der Krankenkassenmitglieder (Ponzio) 261.
Schmetterlingswirbel 136.
Schultergelenk bei Chondrodysplasie 40.
Silikose in ihren Beziehungen zur Tuberkulose (Küchemann) 41.
Skapula, Osteofibrosis def. 185.
Sterngebilde oberhalb des Diverticulum Vateri (Paltrinieri) 85.
Strahlenschädigung s. Röntgen-.
Strahlenschutz s. Boloskop.
Strahlenschutz- und Dosierungstafeln zum Gebrauch bei der Arbeit mit radioaktiven Stoffen (Hasché) 308 (Buch).
Stratigraphie, Beobachtungen über (Vallebona) 246.
Struma, intralaryngotracheale (Gruber) 106 VB.
Sudecksche Knochenatrophie 1.
Systemerkrankungen s. Chondrodysplasie.

T

Test, der neue röntgenographische, vom Zustand der aktiven physiologischen Gewebe (Bohatyrtschuk) 159.
Thorax s. Brusthöhle, Brustkörbe).
Thoraxmißbildungen, neue Wege zur Vervollkommnung der Diagnostik (Petrás) 304 VB.
Thorotrasttest 159.
Tomographie des gesunden Kehlkopfes (Bürgel u. Oeser) 107; — Linearsystem (Haas) 156; — Beobachtungen über (Vallebona) 246; — in der Ösophagusdiagnostik (Bürgel) 256; — s. Schädel.
Tomographischer Querschnitt durch das Felsenbein (Pöschl) 174.
Toleranzdosis s. Mutschellersche.
Totalbestrahlungen des Körpers (Fülöp) 303 VB.
Toxische Wirkung, vasographische Studie 167.
Tuberkulose-Lexikon für Ärzte und Behörden 308 (Buch).

U

Überlastungsschaden des Knochens (Frigyesi) 301 VB.
Ulkusmagen, das Karzinom im operierten (Prévôt) 75.

V

Variationen s. Vena azygos.
Vasographie 159.
Vena azygos, Beiträge zum Röntgenbild der (Dahm u. Müller-Kemler) 268.
Vereinsberichte 105, 205, 301 VB.
Vierventil-Schaltung s. Belastungskennlinien.

W

Wärmeeinwirkung, vasographische Studie 165.
Wirbelkörper, die Frühossifikation der (Diethelm) 62; — (Schinz u. Töndury) 69; — (Junghanns) 70; — einige Besonderheiten der normalen — im Röntgenbild und ihre Erklärung (Negru) 73; — Kantenlösung 217.
Wirbelsäule und Wirbelkörperfehlbildungen, Entwicklungsgeschichte der (Diethelm) 16, 53, 135, 209; — s. Chondroosteoidsarkom.

X

Xanthomatosen (F. H. Weiß) 105 VB.

Z

Zahnärztl. Diagnostik, Irrtümer bei (Ferenczy) 306 VB.
Zirkulationsbestimmungen, Versuche mit röntgenologischen (Lysholm) 241.
Zwergwuchs s. Chondrodysplasie.